N. 1/2017
ISSN 2281-0927

AIVPA JOURNAL

Italian Journal
of Companion Animal Practice

AIVPA

ASSOCIAZIONE
ITALIANA
VETERINARI
PICCOLI
ANIMALI

Grafostil
EDITRICE

A noi sì che stanno a cuore

CONTACT ITALIA • To

DIUREN

Furosemide

il diuretico di riferimento in Medicina Veterinaria. Soluzione iniettabile, soluzione orale e compresse divisibili, insapori e inodori per cani e gatti.

SIRDIS

Benazepril

l'ACE inibitore più utilizzato in Medicina Veterinaria in compresse divisibili e aromatizzate per cani.

La massima flessibillità per adattare la terapia alle specifiche esigenze di ogni singolo paziente

FLESSIBILITÀ - CONVENIENZA

Teknofarma - Torino - Telefono: 011 2731702 - E-mail: teknofarma@teknofarma.com - www.teknofarma.com

SOMMARIO

N. 1/2017

04 ***EDITORIALE***
Giacomo Rossi

07 ***LETTERA DEL DIRETTORE***

LAVORI SCIENTIFICI

ANIMALI ESOTICI

08 Un caso di carcinoma epatico con metastasi diffuse in un citello (Spermophilus citellus)
Metastatic hepatic carcinoma in a European Ground Squirrel (Spermophilus citellus)
Lanza A., Baldi A., Spugnini E.P.

CLINICA CHIRURGICA

12 Approccio alle biopsie epatiche nel cane e nel gatto
Approach to liver biopsy in the dog and in the cat
Di Virgilio F., Ciccarelli S., Deneuche A.

GASTROENTEREOLOGIA

17 Microbioma, dieta, disturbi gastroenterici e disbiosi
Microbiome, diet, gastrointestinal disease and dysbiosis
Cerquetella M., Rossi G., Suchodolski J.

NEUROLOGIA

21 Microbioma, dieta, disturbi gastroenterici e disbiosi
Microbiome, diet, gastrointestinal disease and dysbiosis
Cerquetella M., Rossi G., Suchodolski J.

RUBRICA

In caso di...

25 Il coniglio geriatrico
Papeschi C., Sartini L., Vergara M.

VITA AIVPA

31 ***La responsabilità del medico veterinario nella visita di compravendita e comportamentale***
Milano - 8 aprile 2017

32 *56° Congresso Annuale*
Fa che il cibo sia la tua medicina e che la medicina sia il tuo cibo
Piacenza 5-6-7 maggio 2017

39 *LINEE GUIDA PER GLI AUTORI*

Editoriale

Il bello di essere un medico veterinario passa anche per l'alimentazione!

Il prossimo Congresso che si terrà dal 5 al 7 di Maggio a Piacenza sarà il mio ultimo Congresso da Presidente AIVPA e anche l'ultimo di una lunghissima serie di cui mi sono occupato in prima persona, da quando quasi 9 anni fa divenni Coordinatore del Comitato Scientifico AIVPA sino alla presidenza dell'associazione. Ogni Congresso è stato come un "figlio", a cui inizi a pensare prima che nasca e ti fai mille congetture sul come "sarà", se saprai gestirlo nel migliore dei modi, se sarai all'altezza del compito e soprattutto saprai entrare ed interpretare il suo mondo ma senza troppe ingerenze, lasciandogli la giusta dose di libertà. E così anche in un Congresso; ci metti l'anima, pur sapendo che non devi troppo pensare a che cosa vorresti o ti aspetteresti tu da lui, altrimenti rischi di soffocarlo con la tua personalità, di dargli un'impronta troppo tua che stona. Un congresso è momento che deve essere interessante e bello "di per sé", per cosa e per chi lo fa, a prescindere da chi lo ha pensato.

Ma questa volta mi sono detto che invece come "addio alle scene" un congresso "ganzo", come si dice dalle mie parti in Toscana, lo volevo proprio fare, seguendo solo quello che mi dicevano testa e cuore per realizzare un qualcosa che prima di tutto piacesse a me e di cui fossi veramente convinto. Ho pensato che in questi ultimi venti anni di congressi ne ho visti e ne ho fatti tanti, un po' in tutte le parti del mondo, ma ad ogni latitudine il copione che trovi è sempre lo stesso e più invecchi, più il senso di "marchetta" prevale, venendo meno quello dell'"aspettativa".

Ora dal momento che il più grande controsenso della vita è fare sempre le stesse cose e aspettarsi però risultati diversi, mi sono detto che occorreva cambiare l'ottica dell'organizzazione e la prospettiva dell'evento. Innanzi tutto l'argomento: da sempre sono appassionato di fisiopatologia e niente di più fondamentale ci può essere nel determinismo delle patologie se non una alimentazione sbagliata. Tutto inizia (e finisce…) con l'alimentazione, quindi questo doveva essere l'argomento! Ma attenzione, mai come in questi ultimi due anni l'argomento è stato così inflazionato…..da ogni parte, sia in medicina umana e ultimamente forse ancora di più in medicina veterinaria, si parla di alimentazione….la domanda che sorge spontanea è quindi : come se ne parla??? E chi ne parla???

Bene, io volevo un convegno dove, partendo dall'analisi dei più importanti apparati e dalla loro progressiva alterazione, generante lo stato di malattia, si arrivasse ad individuare fino a dove ed in che modo l'alimentazione contribuisca allo sviluppo dello stato patologico e come, se radicalmente corretta, possa diventarne la principale cura!

Direttore Responsabile
Ferdinando Asnaghi
Tel. 02/58300300
Fax: 02/58300300
asnaghi.ferdinando@gmail.com

Direttore Scientifico
Valeria Grieco

Redazione
Barbara Simonazzi
Michela Bacchini
Chiara Venzi
Silvia Zavattiero

Progetto Grafico
Ferdinando Asnaghi

Stampa
Grafostil s.n.c.

Pubblicità
Grafostil s.n.c.
Tel. 0737.85739
grafostil@grafostil.it

Tutti i diritti di proprietà letteraria e scientifica sono riservati. Manoscritti, fotografie ed elaborati originali, anche se non pubblicati, non saranno restituiti.

Pubblicazione trimestrale
Iscr. Tibunale di Camerino n. 3-2013
ISSN 2281-0927

Nota
Il Comitato di Redazione del Bollettino AIVPA non si assumono responsabilità per errori ed omissioni, né per opinioni espresse dagli autori dei testi, sui quali ricade ogni responsabilità di quanto affermato

CONSIGLIO DIRETTIVO AIVPA

Presidente
Giacomo Rossi

Vice Presidente:
Valeria Grieco

Segretario:
Sara Berardi

Tesoriere:
Roberto Bonato

Consiglieri:
Stefano Merlo
Noemi Romagnoli

Past Presidente:
Vittorio Pepe

PRESIDENZA AIVPA
Giacomo Rossi, DVM, PhD, ECZM
Università degli studi di Camerino
Scuola di Bioscienze e Medicina Veterinaria
Via Circonvallazione 93/95,
62024 Matelica (Mc)
giacomo.rossi@unicam.it
Tel 0737- 403458

TESORERIA AIVPA
Dr. Roberto Bonato
cvmbonato@libero.it

SEGRETERIA DELEGATA
MV Congressi SpA
Via Marchesi 26d - 43126 Parma
Tel. 0521/290191/290194
Fax: 0521/291314
e mail: segreteria@aivpa.it
www.aivpa.it

Anche in campo medico umano ci sono due tipologie di professionisti che si dedicano all'alimentazione e alla dietologia: quelli che affidandosi ai software, dato il peso, l'età, il sesso l'altezza e quant'altro, vi fanno una dieta su misura, magari per corrispondenza senza nemmeno avervi mai visto, e quelli che invece devono vedervi, parlare, capire, elaborare con tutti i vostri esami e i vostri profili biochimici alla mano, con un'anamnesi accuratissima e che, solo dopo un lungo percorso e una approfondita conoscenza fisiopatologica ed immunopatologica vi fanno la dieta che cambia radicalmente la vostra vita e le vostre patologie…..Questa seconda categoria di medici è quella che "mette l'anima" nella professione, che la personalizza e la rielabora secondo una conoscenza "digerita", fatta propria e continuamente e criticamente aggiornata. E' la categoria di professionisti che "plasma" la scienza medica sul paziente e che riesce a dare al paziente della "prospettiva", in ultima analisi quella di una più lunga aspettativa di vita.
Questo volevo e vorrei anche dalla nostra categoria veterinaria, che spesso per errori dell'Accademia è uscita poco o nulla preparata sugli aspetti alimentari, nutrizionali e terapeutici del cibo, affidandosi spesso a informazioni e lezioni da altri "precostituite" e somministrate in maniera pedissequa al bisogno, come un qualcosa di imprescindibile, di prefabbricato e di incriticabile. Quanti di noi si sono mai soffermati seriamente alla valutazione della composizione di un alimento, ma non in modo grossolano, quanto addentrandosi nei meandri dei suoi ingredienti, dei suoi additivi, delle sue integrazioni, del valore biologico dei suoi componenti, della composizione della sua componente grassa, dei suoi livelli effettivi di elementi nobili ed indispensabili…..e soprattutto, chi di noi sa esattamente il ruolo che ogni oligoelemento, cofattore, coenzima, acido grasso poliinsaturo o minerale hanno nel contesto di una razione e quindi sull'organismo? Chi conosce l'interazione che certe sostanze hanno con gli oligoelementi contenuti a livello cellulare, o che certi microorganismi del microbioma utilizzano per poi regolare la corretta condizione di salute dell'organismo?? Chi sa come si possa "svegliare" un sistema immunitario ipoergico con il solo aiuto dell'alimentazione??
A questo punto, individuata tematica e livello di approfondimento, il mio dilemma è stato quello del "chi coinvolgere come relatore in un convegno così congegnato??" La domanda era retorica…..via i grandi nomi di "tendenza" e di moda, che poi non mettono un briciolo d'anima nelle loro presentazioni….via gli stranieri che da anni ci fanno lezioncine da "bravi scolaretti" ma che ti lasciano con la stessa sete che avevi quando ti sei seduto a bere….via i marchettari perennemente in "congresso" che parlano su tutto (e non so quando abbiano il tempo di studiare o approfondire quello che dicono)….quindi togli togli rimaneva "un pugno" di nomi che però hanno sempre avuto "prospettiva"!
Relatori a cui ho assegnato i titoli, pensando proprio "a loro" ed al meglio che possano dare nella "veste" in cui li ho coinvolti. Li ho contattati uno per uno chiedendo a ciascuno esattamente quello che volevo e che avrei voluto sentirmi raccontare, alla "loro maniera", da menti "prospettiche" quali sono. Ne è venuto fuori un programma che mi piace davvero, che andrei sicuramente a seguire anche all'Estero, e che vi "strapazzerà"!. Prendete carta e penna, mettetevi comodi, aprite bene la mente e seguite gli algoritmi; rimarrete comunque con il rimpianto che sia già finito!!!!
Vorrei che in questo ultimo "mio" congresso, si sentissero domande "pesanti", dibattiti accesi ed un dopo congresso che si trascini sui Social, che apra discussioni a distanza e anche grandi polemiche, ma che non passi indifferente….come fosse l'ultima "marchetta"!

Prof. Giacomo Rossi
Presidente Aivpa

SIVOY®

Integratore alimentare

200 miliardi di fermenti lattici vivi

-20%

Applica il codice sconto
Sivoy0217 sul nostro sito

www.sivoy.net

Offerta valida per un periodo di tempo limitato

LA GIUSTA CARICA PER TUTTA LA FAMIGLIA

Lettera del Direttore

INFLUENZA DEL MONDO VETERINARIO NEL BENESSERE ANIMALE DEL CANE DI RAZZA PURA

Anche il mondo del cane di razza pura è sempre più interessato dal benessere animale.

Molto scalpore ha fatto nel mondo del cane di razza l'intervento dei veterinari inglesi che hanno escluso dalla manifestazione di Cruft's alcuni soggetti poiché non compatibili con una manifestazione espositiva ai massimi livelli.

Insomma anche nel cane di razza il benessere animale sta diventando sempre più importante.

Paesi scandinavi in testa seguiti a ruota dagli anglosassoni stanno influenzando sempre di più il mondo del cane di razza in relazione al benessere animale e la stessa organizzazione mondiale FCI sta ormai considerando il problema salute ai primissimi posti. Passati i tempi dove il cane di razza doveva essere solo bello si sta ormai orientando sul tipico e sano; gli stessi standard di razza prevedono enormi penalizzazioni su cani non sani.

Questo compito che in futuro sarà sempre più affidato ai veterinari presuppone una preparazione specifica che molti giovani dovranno possedere.

In futuro tutto il mondo veterinario si evolverà ed anche questa "branca" specifica dovrà essere colmata da medici veterinari molto preparati.

E' tempo quindi di colmare questo spazio in modo serio e professionale che ha sempre contraddistinto la veterinaria italiana.

Dott. Ferdinando Asnaghi
Direttore Responsabile

Comitato Scientifico in Italia:

Claudio Brovida
Clinica Veterinaria Anubi, Torino

Nicola DeCaro
Università degli Studi di Bari

Anna Farca
Università degli studi di Torino

Angelo Ferrari
IZS – Genova

Valeria Grieco
Università degli Studi di Milano

Grazia Guidi
Università degli Studi di Pisa

Domenico Otranto
Università degli Studi di Bari

Dottoressa Appino Simonetta
Università di Torino

Angela Palumbo-Piccionello
Università degli Studi di Camerino

Cristiano Papeschi
Università degli Studi della Tuscia - Viterbo

Maria Grazia Pennisi
Università degli Studi di Messina

Stefania Perrucci
Università degli Studi di Pisa

Francesco Porciello
Università degli Studi di Perugia

Fausto Quintavalla
Università degli Studi di Parma

Stefano Romagnoli
Università degli Studi di Padova

Giacomo Rossi
Università degli Studi di Camerino

Federico Valenza
Università degli Studi di Torino

Comitato Scientifico all'estero:

Karin Allenspach
Royal Veterinary College - UK

Nicholas J. Bacon
University of Florida - USA

Larry D. Cowgill
University of California - USA

Norin Chai
Muséum national d'Histoire naturelle - Menagerie - Paris

Nelida Virginia Gomez
University of Buenos Aires – Argentina

Gregory K. Ogilvie
Colorado State University - USA

Michael Schaer
University of Florida - USA

Mike Willard
Texas A&M University - USA

Valeria Busoni
Università di Liegi

Un caso di carcinoma epatico con metastasi diffuse in un citello (Spermophilus citellus)

Lanza A.[1*], Baldi A.[2], Spugnini E.P.[1]
[1] Centro Veterinario Gianicolense, Via Lorenzo Valla 25, Roma,
[2] Dipartimento di Scienze e Tecnologie Ambientali, Biologiche e Farmacologiche, Seconda Università di Napoli,

** Autore corrispondente: Andrea Lanza, Tel./fax +39065814539, e-mail address:cvgianicolense@gmail.com*

SUMMARY
Metastatic hepatic carcinoma in a European Ground Squirrel (Spermophilus citellus)
There are scant reports of tumors in ground squirrels, while there is a bulk of literature in other rodents belonging to their family such as the woodchucks. Hepatocellular carcinoma has not been previously described in this specie. In this article we report a case involving a two year old female European Ground Squirrel (Spermophilus Citellus) that was presented for sudden onset of respiratory distress. At presentation the patient was quiet, alert and responsive, with evidence of increased abdominal respiratory effort. At physical exam an abdominal mass was palpable in the abdomen. Chest radiographs evidenced multiple nodular lesions within the lung fields. Overall, the condition was consistent with metastatic lung neoplasia. The owner elected the patient to be managed conservatively with bronchodilators and corticosteroids. The squirrel had transient improvement of its symptoms for one month and then its respiratory distress worsened leading to euthanasia. Necropsy evidenced a large liver mass and multiple metastatic lung nodules.Hematoxylin-eosin histopathology and immunohistochemistry were consistent with hepatocellular carcinoma, while the lungs showed multiple metastases from liver carcinoma. Clinicians should include metastatic lung disease among the differentials for respiratory distress in ground squirrel.

KEY WORDS
Ground squirrel, histology, immunohistochemistry, liver carcinoma, metastases

INTRODUZIONE

Nella letteratura veterinaria ci sono poche descrizioni di neoplasie epatiche nei roditori sciuromorfi.

CASO CLINICO

Una femmina di citello d'affezione è stata riferita per respirazione difficoltosa. Alla presentazione la paziente era tranquilla, cosciente e responsiva agli stimoli, con evidente respirazione addominale. L'esame fisico evidenziava la presenza di una massa addominale dolente alla palpazione. Le radiografie "*total body*", eseguite in decubito laterale e ventro-dorsale evidenziavano lesioni nodulari multiple nei campi polmonari associate ad una evidente epatomegalia (Figura 1). Le diagnosi differenziali includevano: infezioni fungine, ascessi, malattie granulomatose e neoplasie. La presentazione clinica e gli esami di *imaging* suggerivano una neoplasia polmonare di verosimile natura metastatica. Si proponevano al proprietario un approccio diagnostico e di stadiazione che prevedesse un profilo ematobiochimico, un lavaggio tracheale (BAL) per esami citologici e colturali del caso ed esame ecotomografico addominale con biopsia da effettuarsi con ago sottile. Il proprietario, sceglieva di approcciare il caso con terapia conservativa e sintomatica con broncodilatatori a base di teofillina al dosaggio di 10 mg/kg per os ogni 8 ore (*Aminomal Elisir*® 200 ml 6,7 mg/ml Malesci Istituto Farmacologico S.p.A.).[1] Tre settimane dopo, in seguito al peggioramento della sintomatologia respiratoria, venivano aggiunti corticosteroidi per nebulizzazione con beclometasone dipropionato per aereosol (CLENIL® 0,8 mg/2 ml 20 fl Chiesi) diluito con 5 ml di soluzione fisiologica (NaCl 0,9%). La paziente non mostrò di trarre beneficio dall'integrazione terapeutica con aggravamento delle condizioni generali che indusse il proprietario a fare ricorso, in ultima analisi, all'eutanasia. L'esame necroscopico evidenziava una massa epatica di grosse dimensioni e lesioni nodulari multiple nei campi polmonari. Macroscopicamente il fegato presentava una massa multinodulare, mentre i noduli polmonari erano ben circoscritti e mostravano numerosi foci microemorragici. Gli organi fissati in formalina tamponata al 10% venivano processati per esami di routine con colorazione ematossilina eosina. Inoltre sezioni di 4 sono state preparate per l'immunoistochimica; nello specifico, le sezioni sono state colorate con metodica immunoistochimica mediante il sistema Avidina-Biotina (Dako, Carpinteria; CA) usando DAB (anticorpo monoclonale) come colorante finale ed ematossilina come colorazione di contrasto dei nuclei. Anticorpi primari (Dako, Carpinteria; CA) sono stati utilizzati a temperatura ambiente per 1 ora alla diluizione di 1:100. Il pannello anticorpale consisteva in: antigene di membrana epiteliale (clone E-29) e citocheratina (prodotto # Z0622). Come controlli negativi sono state utilizzate sezioni preparate omettendo l'anticorpo primario. Istologicamente le sezioni epatiche presentavano carcinoma epatocellulare,

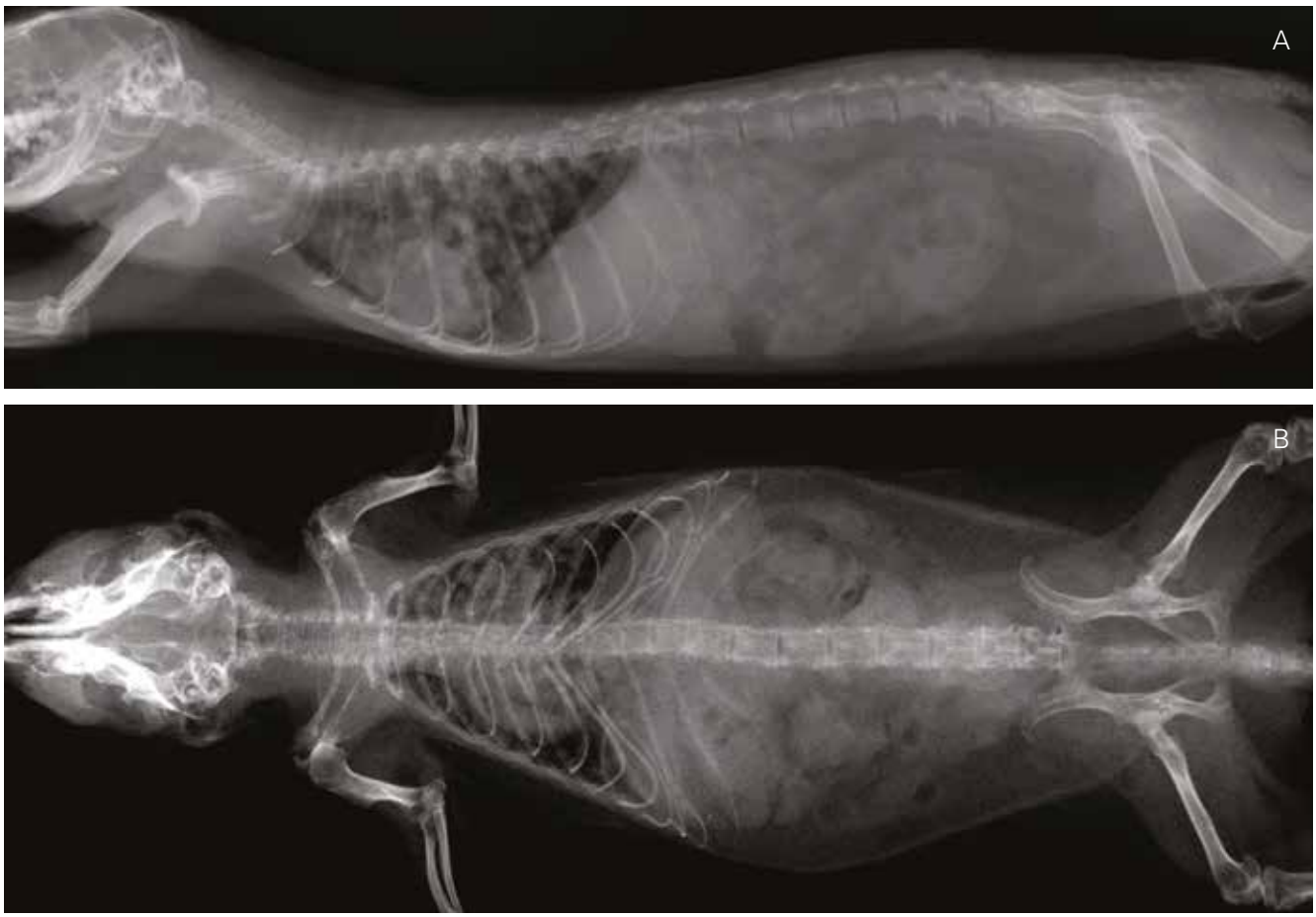

Fig. 1.: A) Radiografia in proiezione latero-laterale del torace e dell'addome di un citello di due anni con insufficienza respiratoria, evidenziante lesioni multiple radiopache nei campi polmonari. Nell'immagine è apprezzabile una evidente epatomegalia; B) Radiografia in proiezione ventro-dorsale dello stesso soggetto che permette una precisa localizzazione delle lesioni nodulari identificabili prevalentemente nei lobi del polmone di destra.

mentre le sezioni polmonari mostravano lesioni metastatiche multiple in partenza dal carcinoma primario epatico. Le lesioni presentavano *pattern* di crescita trabecolare, atipie nucleari con aggregati sporadici di macronuclei ipercromici o mitosi atipiche, alcuni vasi sanguigni presentavano trombosi ed in alcuni casi, produzione di pigmento biliare da parte delle cellule tumorali. La colorazione immunoistochimica ha evidenziato positività delle cellule neoplastiche per cheratina ed antigene epiteliale di membrana, confermando pertanto la natura epiteliale della neoplasia. La Figura 2 mostra sezioni tumorali colorate con ematossilina-eosina ed immunoistochimica positiva per l'antigene epiteliale di membrana.

DISCUSSIONE

Il carcinoma epatocellulare è stato spesso descritto tra gli sciuridi in particolar modo nella marmotta (*Marmota monax*) in seguito ad infezione da hepadnavirus conosciuto anche come "woodchuck hepatitis virus" (WHV). Tutte le marmotte con infezione cronica da WHV contratta in età neonatale sviluppano carcinoma epatocellulare e l'età media alla presentazione + di 24 mesi.[2,3] La sopravvivenza media delle marmotte dopo la diagnosi di carcinoma epatocellulare è pari a 6 mesi, una condizione simile a quella di pazienti umani. Inoltre, la carcinogenesi indotta da WHV mostra molte similitudini con quella indotta nell'uomo dal virus dell'epatite B (HBV).[2,3] Le caratteristiche del carcinoma epatocellulare associato ad epatite cronicamente attiva, rende le marmotte un modello preclinico unico per lo studio di tale patologia, a differenza di altri modelli sperimentali.[4-7] Al contrario, le neoplasie degli Sciuridi europei sono state descritte infrequentemente e si sono limitate all'adenocarcinoma della ghiandola del dorso.[8]

La descrizione di tumori spontanei nei membri della famiglia degli Sciuridi sono state finora circoscritte a marmotte e scoiattoli.[9-13] Per quanto riguarda i Citelli, finora sono stati riportati solamente due casi di adenocarcinoma della ghiandola del dorso. In modo simile, la ghiandola di Harder è stata descritta come sede di neoplasia nello *Spermophilus beecheyi*.[10] Il carcinoma epatico è stato riportato in altre specie di roditori oltre alle marmotte. Ad esempio il carcinoma epatocellulare è stato descritto in scoiattoli di Richardson o cani della prateria, così come in altri animali da compagnia quali cani e gatti, ma mai nel citello.[2-7, 9,11-13] L'aspetto macroscopico delle lesioni, così come l'istopatologia e il comportamento biologico della neoplasia nel caso descritto, sono compatibili con quanto riportato in altre specie. L'aggressiva tendenza alla metastasi è compatibile con quanto osservato in animali da compagnia e in pazienti umani affetti da carcinoma epatico nodulare e diffuso.[14,15] Il fatto che la neoplasia abbia colpito un soggetto anziano, induce a ipotizzare che, in seguito all'aumentata durata della vita negli animali esotici, nel futuro verranno riportate un numero sempre crescente di queste segnalazioni. Infine, una maggiore consapevolezza da parte dei proprietari del rischio di patologie oncologiche in roditori geriatrici, nonché il desiderio di perseguire approcci diagnostici e terapeutici porterà ad un rapido progresso dell'oncologia negli animali esotici.

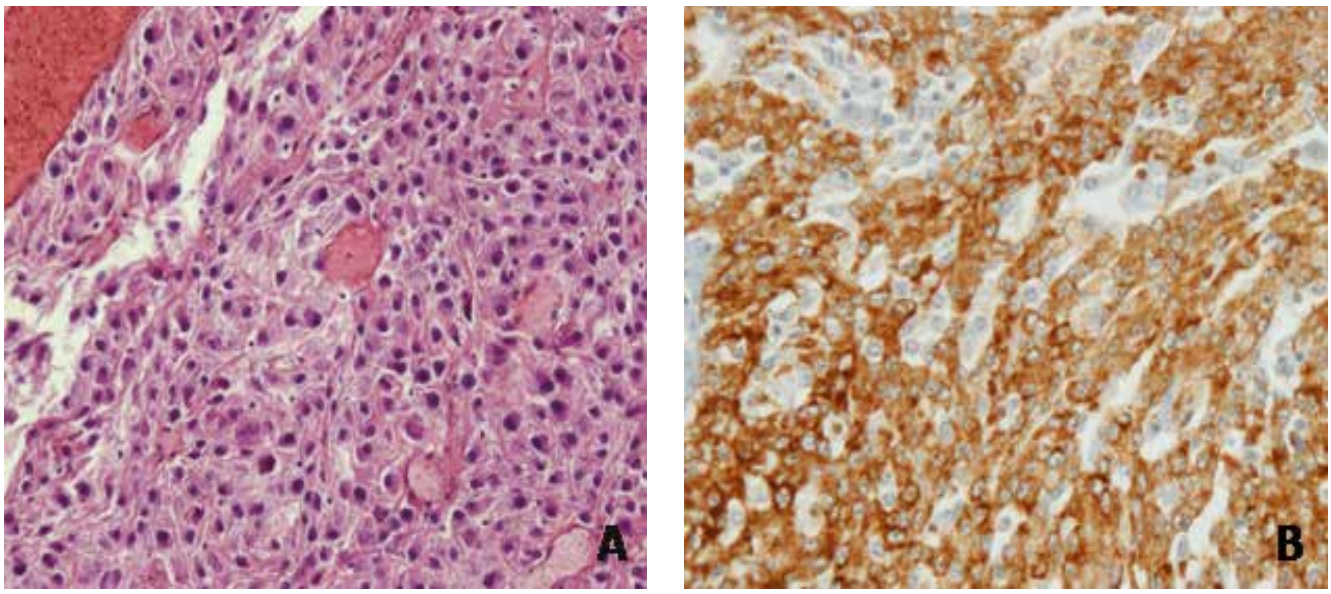

Fig. 2.: A) Esame istopatologico postmortale delle lesioni epatiche. Dopo colorazione è evidente la presenza di carcinoma epatico con pattern di crescita di tipo trabecolare (Ematossilina-Eosina, ingrandimento originale X20); B) Le cellule tumorali mostrano una chiara positività per EMA (ingrandimento originale X20).

BIBLIOGRAFIA

1. Mayer J.: Rodents. In: Exotic Animal formulary. Elsevier, St. Louis, 2013.
2. Popper H., Roth L., Purcell R.H., Gerin J.L.: Hepatocarcinogenicity of the woodchuck hepatitis virus. Proceedings of the National Academy of Science USA, 1987, 84, 866-870.
3. Tennant B.C., Toshkov I.A., Peek S.F., Jacob J.R., Menne S., Hornbuckle W.E., Schinazi R.D., Korba B.E., Cote P.J., Gerin J.L.: Hepatocellular carcinoma in the woodchuck model of hepatitis B virus infection. Gastroenterology, 2004, 127, S283-293.
4. Rodriguez-Madoz J.R., Liu K.H., Quetglas J.I., Ruiz-Guillen M., Otano I., Crettaz J., Butler S.D., Bellezza C.A., Dykes N.L., Tennant B.C., Prieto J., González-Aseguinolaza G., Smerdou C., Menne S.: Semliki forest virus expressing interleukin-12 induces antiviral and antitumoral responses in woodchucks with chronic viral hepatitis and hepatocellular carcinoma. Journal of Virology, 2009, 83, 12266-12278.
5. Burke C.T., Cullen J.M., State A., Gadi S., Wilber K., Rosenthal M., Bulysheva A., Pease A., Mauro M.A., Fuchs H.: Development of an animal model for radiofrequency ablation of primary, virally induced hepatocellular carcinoma in the woodchuck. Journal of Vascular Interventional Radiology, 2011, 22, 1613-1618.e1.
6. Freitas N., Salisse J., Cunha C., Toshkov I., Menne S., Gudima S.O.: Hepatitis delta virus infects the cells of hepadnavirus-induced hepatocellular carcinoma in woodchucks. Hepatology, 2012, 56, 76-85.
7. Kolthammer J.A., Corn D.J., Tenley N., Wu C., Tian H., Wang Y., Lee Z.: PET imaging of hepatocellular carcinoma with 18F-fluoroethylcholine and 11C-choline. European Journal of Nuclear Medicine and Molecular Imaging, 2011, 38, 1248-1256.
8. Carminato A., Nassuato C., Vascellari M., Bozzato E., Mutinelli F.: Adenocarcinoma of the dorsal glands in 2 European ground squirrels (Spermophilus citellus). Comparative Medicine, 2012, 62, 279-281.
9. Thas I., Garner M.M.: A retrospective study of tumours in black-tailed prairie dogs (Cynomys ludovicianus) submitted to a zoological pathology service. Journal of Comparative Pathology, 2012, 147, 368-375.
10. Ranck R.S., Cullen J.M., Waggie K.S., Marion P.L.: Harderian gland neoplasms in captive, wild-caught Beechey ground squirrels (Spermophilus beecheyi). Veterinary Pathology, 2008, 45, 388-392.
11. Marion P.L., Van Davelaar M.J., Knight S.S., Salazar F.H., Garcia G., Popper H., Robinson W.S.: Hepatocellular carcinoma in ground squirrels persistently infected with ground squirrel hepatitis virus. Proceedings of the National Academy of Science USA, 1986, 83, 4543-4546.
12. Tennant B.C., Mrosovsky N., McLean K., Cote P.J., Korba B.E., Engle R.E., Gerin J.L., Wright J., Michener G.R., Uhl E., King J.M.: Hepatocellular carcinoma in Richardson's ground squirrels (Spermophilus richardsonii): evidence for association with hepatitis B-like virus infection. Hepatology, 1991,13,1215-1221.
13. Garner M.M., Raymond J.T., Toshkov I., Tennant B.C.: Hepatocellular carcinoma in black-tailed prairie dogs (Cynomys ludivicianus): tumor morphology and immunohistochemistry for hepadnavirus core and surface antigens. Veterinary Pathology, 2004, 41, 353-361.
14. Withrow S.J.: Cancer of the gastrointestinal tract. F. Hepatobiliary tumors, In: Small animal clinical oncology. Elsevier/Saunders, St Louis, 2013.
15. Chua T.C., Morris D.L.: Exploring the role of resection of extrahepatic metastases from hepatocellular carcinoma. Surgical Oncology, 2012, 21, 95-101.

VetSolution

Monge®

Grain Free Veterinary Diets

Fit-aroma®

GRAIN FREE

SOD SUPEROXIDE DISMUTASE

X.O.S. PREBIOTICS

LE UNICHE DIETE GRAIN FREE PER IL TUO GATTO ARRICCHITE CON FIT-AROMA®, X.O.S. e SOD

PIÙ APPETIBILI, PIÙ DIGERIBILI PER UN INTESTINO PIÙ SANO, PER INIBIRE I RADICALI LIBERI

USE UNDER VETERINARIAN'S OPINION

Cercalo dal tuo veterinario di fiducia, nei migliori pet shop, farmacie e parafarmacie.

MADE IN ITALY

www.monge.it

NO CRUELTY TEST

Approccio alle biopsie epatiche nel cane e nel gatto

Di Virgilio F.[1], Ciccarelli S.[2], Deneuche A.[1]
[1] *Servizio di Chirurgia - Centre Hospitalier VET24 - 994 Avenue de la République - 59700 Marcq en Baroeul*
[2] *Servizio di Oncologia - Istituto Veterinario Novara - Strada Provinciale, 9, 28060 Granozzo con Monticello NO*

SUMMARY
Approach to liver biopsy in the dog and in the cat
In veterinary medicine, as in human, practice biopsy is a well-established procedure that allows the clinician to reach a diagnostic result useful to undertake a medical and / or surgical. This work has the aim to address the various methods by comparing them with the recent literature to better identify the method more useful and less risky to be taken on patients. We will be analyzed percutaneous methods such as fine needle aspiration or needle technique carving, up to laparotomy and laparoscopic techniques.

KEY WORDS
Liver, biopsy, fine-needle, tru-cut, laparoscopy

INTRODUZIONE

L'esame istopatologico del tessuto epatico è imperativo per la diagnosi, il trattamento, e la prognosi delle malattie epatiche del cane. Per questo motivo, una acquisizione sicura ed accurata di biopsie epatiche è di primaria importanza. La valutazione istopatologica dei campioni bioptici epatici fornisce informazioni relative alla potenziale causa, cronicità e reversibilità di una patologia. [6,24,27,31]

Queste informazioni sono usate per predire la prognosi, così come per elaborare un piano terapeutico per il paziente. Sfortunatamente la biopsia epatica è una procedura invasiva che comporta dei rischi. [2,12,13,20]

Quando si prende in considerazione una biopsia epatica, il clinico deve mettere sul piatto della bilancia i rischi e i benefici per il paziente. Utilizzando il metodo meno invasivo di biopsia epatica che fornisce una accurata diagnosi, si riducono i rischi.

ASPIRAZIONE CON AGO SOTTILE

L'agoaspirato del fegato canino è una procedura di campionamento in cui un ago di piccolo calibro (22G - 25G) è fatto passare per via percutanea nel parenchima epatico per la raccolta di cellule. Gli aghi aspirati sono spesso guidati da immagini ecografiche, ma sono state descritte anche le tecniche di aspirazione in cieco e in laparoscopia.[12,30,34] Frequentemente, la guida ecografica viene utilizzata per raccogliere campioni citologici da lesioni focali ecograficamente identificate. [7,30,34]

Il campionamento per via percutanea del fegato attraverso agoaspirato, è un metodo relativamente sicuro e minimamente invasivo per ottenere cellule epatiche per una valutazione citologica. [30,32,34,35] (Fig.7)

Un aspirato del fegato può essere eseguito rapidamente, con il minimo rischio per il paziente e in genere senza sedazione o anestesia. Tuttavia, aspirati con ago sottile raccolgono solo un piccolo numero di cellule e la precisione degli aspirati epatici come test diagnostico è stata messa in discussione. Ad esempio, è stato riportato che aspirati citologici del fegato hanno fornito una diagnosi accurata in circa il 30% dei cani rispetto alla diagnosi istopatologica.[5,8,32] Mentre alcuni preparati citologici delle cellule sono utili nella classificazione delle neoplasie [14,21], frequentemente i campioni citologici aspirati non forniscono una sufficiente architettura cellulare per stabilire una precisa diagnosi.[32-33] Inoltre, la sensibilità degli aspirati citologici del fegato per la rilevazione di infiammazione epatica è variabile e dipende dal tipo di infiammazione presente.[25,33]

Sia nei cani che nei gatti, la citologia con ago aspirato sottile del fegato può essere sensibile per la diagnosi di lipidosi epatica, tuttavia manca specificità.[32,35] Più report sugli esseri umani e sui cani suggeriscono che l' aspirato citologico epatico è più utile nella diagnosi di malattia neoplastica, anche se la sensibilità di questo metodo non è stata ben definita. [7-8,25,34] Infine, la fibrosi epatica, una patologia clinicamente importante per determinare la gravità e la reversibilità della malattia epatica, non è sufficientemente riconosciuta sulla citologia epatica dei campioni ottenuti con ago aspirato. [25]

In generale, se l'aspirato citologico del fegato è generalmente non invasivo, ha seri limiti e la biopsia epatica è indicata nella maggior parte dei casi di malattia epatica persistente o grave.

LA TECNICA DEL TRU-CUT

Sono stati descritti metodi multipli di agobiopsia per l'esame istopatologico del fegato canino compresi quelli in cieco, a semicerchio, eco-guidati,[12,22,30] (Fig.8) assistiti in laparoscopia e chirurgici.[27] La biopsia percutanea è il metodo meno invasivo delle biopsie epatiche canine. Questa comune tecnica viene eseguita utilizzando un ago di campionamento da 14 a 18 G. [6,9]

Nella procedura di biopsia in cieco il paziente è sedato o anestetizzato e posto in decubito dorsale o laterale destro e la

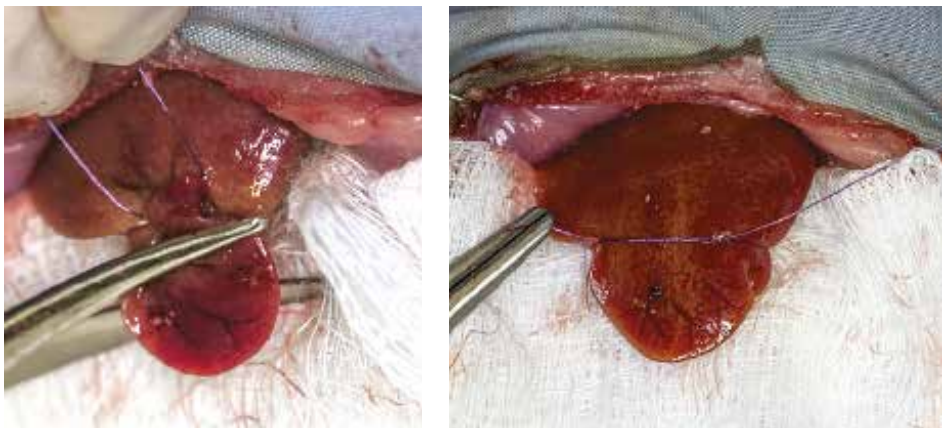

Figg.1,2.: tecnica della ghigliottina. Una legatura viene effettuata a livello apicale del lobo interessato e successivamente quest'ultima parte asportata tramite taglio con forbici Metzenbaum

parte preparata asetticamente.[9] (Fig. 5)
Un'incisione è fatta a metà strada tra la punta del processo xifoideo e il margine costale sinistro.[9] L'ago viene inserito attraverso l'incisione e avanzato cranialmente da 20° a 30°.[10] Dopo, la punta dell'ago tru-cut viene fatta passare attraverso la capsula del fegato, con uno scatto si preleverà parte del tessuto, definito "carota".[9] (Figg. 4, 6) Quando il fegato manca di una lesione focale, un campione viene tipicamente ottenuto dal lobo laterale sinistro perché più grande e facilmente accessibile, nonché relativamente distante dalle vie biliari e dalle strutture vascolari.[26] La procedura bioptica può non essere adatta per piccoli pazienti o quelli con un fegato piccolo dove la lunghezza dell'ago supera la profondità del fegato.
Oltre ad essere meno invasiva, la biopsia del fegato può essere eseguita rapidamente e ad un costo notevolmente inferiore rispetto ad altri metodi di biopsia. L'ago tru-cut ha il vantaggio di essere forte abbastanza per un campione di tessuto come quello di un fegato fibrotico che può essere difficile da ottenere con altri metodi come l'ago aspirato.[26-27] Inoltre, dalle biopsie con ago tru-cut si ottengono campioni di tessuto profondi ben al di sotto della capsula del fegato, evitando gli artefatti istopatologici che i campioni periferici possono contenere.[27] Infine, a causa della natura minimamente invasiva della ago, la biopsia percutanea è associata alla minima morbosità del paziente.[1,3,12,16]
Purtroppo è stata messa in discussione la precisione della interpretazione istopatologica delle ago biopsie percutanee del fegato.[6] I campioni bioptici ottenuti usando aghi di calibro 18G e 16G sono sempre piccoli e possono essere di qualità insufficiente per permettere una accurata diagnosi.[6, 31,1]

Fig.3.: prelievo epatico effettuato tramite tecnica laparoscopica durante una visita

Questo è illustrato in uno studio che trova il 48% di corrispondenza nelle diagnosi istopatologiche tra biopsie con ago di calibro 18G e pezzi di campioni chirurgici prelevati dallo stesso animale.[6] Le ago biopsie in questo studio hanno mostrato significativamente una più grave infiammazione rispetto ai campioni chirurgici.[6] Un altro difetto delle piccole biopsie è che sono inclini a frammentazioni che possono alterare la struttura istopatologica, e in uno studio il 68% dei campioni con calibro 18G sono stati frammentati in 3 o più pezzi.[6,22]
In medicina umana, il numero minimo di triadi portali per un campione bioptico epatico, per essere considerato di qualità diagnostica, è 6-8G.[3]
Anche se nessun numero minimo di triadi raccomandate è stato determinato per i cani, i campioni bioptici in questa specie producono di routine <6 triadi portali.[6] Piccole biopsie possono causare risultati non accurati a causa della mancanza di architettura lobulare nel campione.[22] Le biopsie con ago di calibro 18G possono spesso contenere porzioni di circa 12 strutture lobulare epatiche.[22]
Pattern zonale, malattia multifocale, e fibrosi a ponte sono molto più difficili da identificare senza una completa architettura lobulare intatta.[22]
Purtroppo, gli studi precedenti [1,6,31] affrontano le limitazioni delle biopsie impieganti aghi sottili (18 e 16 gauge) quando la raccomandazione corrente per la dimensione dell'ago in una biopsia, in un cane di medie dimensioni, è di 14 gauge.[26] Pertanto, resta da stabilire se i limiti di interpretazione istopatologica del fegato ottenuto utilizzando aghi di piccolo calibro possono essere superati utilizzando uno strumento più grande.

L'APPROCCIO LAPAROSCOPICO

La biopsia laparoscopica del fegato è diventata una alternativa mini-invasiva sempre più utilizzata rispetto a quella chirurgica. [12,15,16,23] Per questa procedura il paziente viene posto in anestesia generale e dopo la preparazione asettica dell'addome, un ago Veress viene introdotto nell'addome per l'insufflazione di gas.[23] È scelta anidride carbonica per la sua sicurezza nel prevenire emboli di aria ed eventuali scintille durante cauterizzazione.[15,16] Dopo insufflazione, gli strumenti di lavoro possono essere introdotti nell'addome attraverso un'unità trochar-cannula.[16] Le biopsie epatiche laparoscopiche possono essere raccolte sia dal bordo che dalla superficie centrale di un lobo del fegato e campioni multipli possono essere ottenuti da più lobi.[4,29] (Fig. 3)
La biopsia epatica laparoscopica con pinza a tazza per biopsia fornisce regolarmente campioni di fegato con più di 6-8 triadi portali. [4,15,19,31] Uno studio negli esseri umani ha dimostrato che gran parte delle biopsie ottenute per via laparoscopica sono superiori alle biopsie in cieco per la diagnosi di cirro-

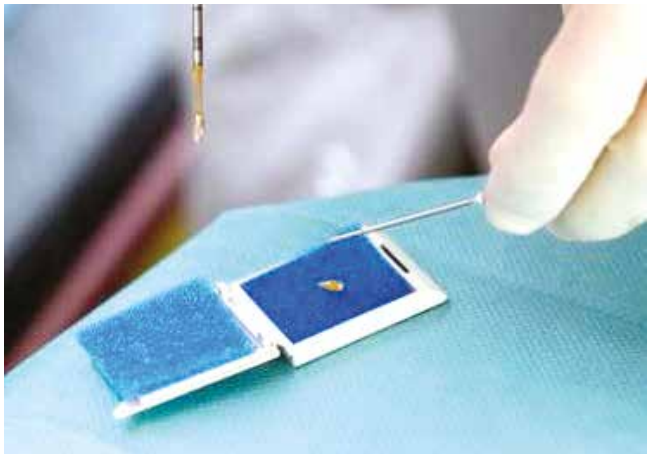

Figg. 4,6.: carote di tessuto prelevate da parenchima epatico attraverso la tecnica del tru-cut

si.[18] Inoltre, la laparoscopia permette l'ispezione visiva della superficie del fegato[31] e può identificare lesioni epatiche fino a 0,5 cm, che possono essere difficili da rilevare con altri metodi minimamente invasivi. Inoltre, se si nota un eccessivo sanguinamento dopo l'acquisizione del campione, può essere impiegato l'intervento laparoscopico emostatico.[15,29] Infine, la laparoscopia ha un basso tasso di complicanze e un breve tempo di recupero per il paziente.[19,29]
Nonostante i vantaggi della biopsia laparoscopica rispetto all'agobiopsia, la laparoscopia richiede attrezzature specializzate e di una formazione avanzata per un uso corretto. La laparoscopia può essere difficile o pericolosa da eseguire in piccoli pazienti a causa della dimensione degli strumenti utilizzati. Inoltre, la procedura richiede l'anestesia generale, che comporta rischi e potrebbe non essere appropriato per i pazienti gravemente malati o debilitati. Infine, la biopsia epatica laparoscopica è costosa rispetto alla biopsia con ago aspirato e può essere un costo proibitivo per alcuni proprietari di animali domestici.[4]

L'APPROCCIO CHIRURGICO LAPAROTOMICO

Attualmente, il gold standard per l'ottenimento di una biopsia epatica nei piccoli animali è una biopsia chirurgica ottenuta chirurgicamente, tramite laparotomia.[4,6,12] Nonostante siano state descritte molte tecniche chirurgiche per biopsie epatiche, le tecniche più comunemente impiegate sono la tecnica punch e la tecnica della "ghigliottina". In quest'ultima una parte apicale di lobo viene "strangolata" da una legatura effettuata con filo poli o monofilamento e poi tagliata con delle forbici Metzenbaum. (Figg.1, 2) Le biopsie epatiche effettuate

Fig.5.: carrello chirurgico preparato con il materiale necessario per effettuare una biopsia tru-cut

chirurgicamente permettono di raccogliere grandi campioni da vari lobi e si è dimostrato che i campioni contengono in genere un numero superiore a 8 triadi portali.[6,31] Inoltre, la chirurgia permette l'ispezione visiva e la palpazione del tessuto epatico per identificare lesioni che non potrebbero altrimenti essere ispezionate. Con la laparotomia il sito della biopsia può essere monitorato nel caso di sanguinamento eccessivo e il chirurgo può intervenire tempestivamente per gestire al meglio le eventuali complicazioni perioperatorie legate alla tecnica. Infine, la biopsia chirurgica può essere eseguita su qualsiasi paziente anche di piccole dimensioni, dove le tecniche meno invasive possono non essere adatte.[8,10,14] (Fig. 9)
C'è da ricordare che la chirurgia addominale è una procedura costosa e invasiva; richiede l'anestesia generale, che potrebbe non essere appropriata per i pazienti gravemente debilitati e potrebbe essere rifiutata dal proprietario. Inoltre, l'accuratezza della biopsia chirurgica ottenuta dalla periferia dei lobi è stata messa in dubbio a causa di artefatti presenti sulla capsula del fegato non presenti sul resto dell'organo. [4,17,28] È stato riportato nell'uomo che il 55% delle biopsie ottenute dal bordo del fegato hanno mostrato alterazioni patologiche non presenti nei campioni di fegato più profondi.[3] Infine, alcuni hanno suggerito che la chirurgia addominale può effettivamente alterare l'istopatologia epatica a causa della esposizione prolungata dall'addome o la manipolazione del fegato.[11] Queste limitazioni non sono state studiate nei cani e lasciano aperta la questione su quale sia la migliore tecnica di biopsia del fegato nel cane.

COMPLICANZE DELLA BIOPSIA EPATICA

È importante che il clinico consideri il rapporto rischio/beneficio per ciascun paziente prima di raccomandare una biopsia epatica. Benchè il rischio associato alla biopsia epatica sia basso[1,3,12,13] c'è sempre la possibilità di complicazioni che mettono in pericolo di vita.
Dall'1% al 3% circa dei pazienti umani richiedono necessaria una ospedalizzazione per complicazioni dopo una biopsia epatica.[3] Le procedure chirurgica, laparoscopica e talvolta agobiopsia richiedono anestesia generale con rischi anestetici associati. Inoltre, la ricca vascolarizzazione del fegato in combinazione con le anomalie emostatiche associate alla malattia del fegato rendono l'emorragia la più grave complicazione di una biopsia epatica.[2,13,31] Entrambe le tecniche di biopsia chirurgica e laparoscopica, permettono un intervento immediato se si verificasse una eccessiva emorragia dal sito biopsia, ma questo non succede con la procedura percutanea.
Negli esseri umani, le emorragie dopo una biopsia percu-

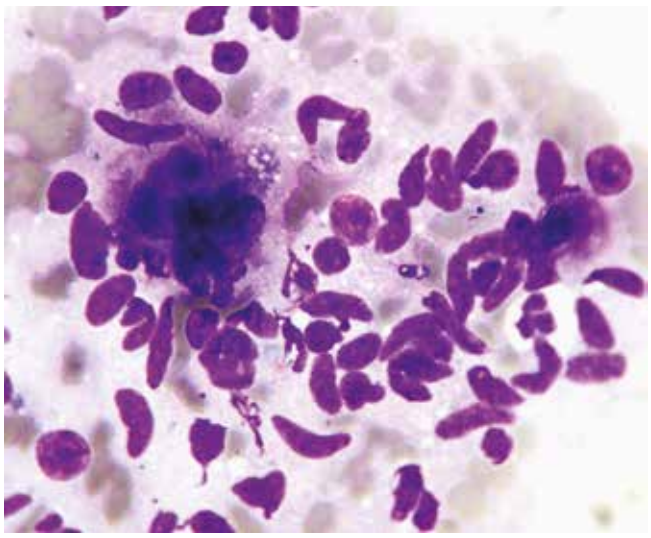

Fig.7.: preparato citologico di leiomiosarcoma epatico ottenuto tramite tecnica ago-infissione epatica

Fig.8. : biopsia ecoguidata tramite tru-cut. Il prelievo viene effettuato cranialmente alla sonda ecografica dopo che l'addome è stato preparato asetticamente

tanea è riportata dallo 0,06% al 1,7% dei casi.[3] I tassi di mortalità segnalati sono compresi tra lo 0,009% e il 0,33% 125 con una eziologia di decesso che è di solito l'emoperitoneo.[20] I tassi di emorragia e mortalità sono maggiori fra i pazienti che si sottopongono a biopsia di lesioni maligne,[3,20] e una maggiore incidenza di sanguinamento dopo la biopsia è stata osservata con aghi tru-cut rispetto ad altri tipi di aghi per biopsia percutanea. Tuttavia, i tassi di complicazione sono diminuiti attraverso l'uso della guida ecografica.[3,20]

La biopsia percutanea del fegato del cane è stata segnalata per avere un tasso di complicanze similmente basso; tra lo 0% e 1,7%. Anche in questo caso[10,13], l'emorragia è la complicanza più comunemente riportata, anche se è stata segnalata anche la rottura delle vie biliari che richiede la riparazione chirurgica. La più alta prevalenza di complicazioni con aghi tru-cut riportati negli esseri umani non è stata valutata nei cani. La gravità della malattia epatica o coagulopatie non si correla bene con il rischio di complicanze dopo la biopsia percutanea.[2,13] Pertanto, è difficile prevedere quali pazienti andranno incontro a complicazioni dopo la procedura ed è necessario scegliere il metodo meno invasivo che produca risultati accurati per arrivare ad una diagnosi corretta.

Fig. 9.: biopsia effettuata con tecnica della "ghigliottina" su lobo epatico affetto da fibrosarcoma

BIBLIOGRAFIA

1. Barr F.: Percutaneous biopsy of abdominal organs under ultrasound guidance. Journal Small Animal Practice, 1995, 36, 105-113.
2. Bigge L.A., Brown D.J., Penninck D.G.: Correlation between coagulation profile findings and bleeding complications after ultrasound-guided biopsies: 434 cases (1993-1996). Journal American Animal Hospital Association, 2001, 37, 228-233.
3. Bravo A.A., Sheth S.G., Chopra S.: Liver biopsy. New England Journal of Medicine, 2001, 344, 495-500.
4. Brad Case J., Alexander Alvarez W.: Open & Laparoscopic Liver Biopsy Clinician's Brief, 2014 august.
5. Cohen M., Bohling M.W., Wright J.C., et al.: Evaluation of sensitivity and specificity of cytologic examination: 269 cases (1999-2000). Journal American Veterinary Medical Association, 2003, 222, 964-967.
6. Cole T.L., Center S.A., Flood S.N., et al. : Diagnostic comparison of needle and wedge biopsy specimens of the liver in dogs and cats. Journal American Veterinary Medical Association, 2002, 220, 1483-1490.
7. Ding W., He X.J.: Fine needle aspiration cytology in the diagnosis of liver lesions. Hepatobiliary Pancreat Diseases International, 2004, 3, 90-92.
8. Fondacaro J., Guilpin V., Powers B., et al.: Diagnostic correlation of liver aspiration cytology with histopathology in dogs and cats with liver disease. In: 17th Annual American College of Veterinary Internal Medicine Forum Chicago, Il 1999, 254.
9. Hardy R.: Hepatic biopsy. In: R. K., ed. Current Veterinary Therapy VIII. Small Animal Practice, Philadelphia, PA, Saunders, 1983, 813–817.
10. Hitt M.E., Hanna P., Singh A.: Percutaneous transabdominal hepatic needle biopsies in dogs. American Journal of Veterinary Research, 1992, 53, 785-787.
11. Keller T.C., Smetana H.F.: Artifacts in liver biopsies. American Journal Clinical Pathology, 1950, 20, 738-741.
12. Kemp S.D., Zimmerman K.L., Panciera D.L. et al.: A comparison of liver sampling techniques in dogs. Journal Veterinary Internal Medicine, 2015, Jan 29 (1), 51-57.
13. Leveille R., Partington B.P., Biller D.S., et al. : Complications after ultrasound-guided biopsy of abdominal structures in dogs and cats: 246 cases (1984-1991). Journal of the American Veterinary Medical Association, 1993, 203, 413-415.
14. Masserdotti C.: Architectural patterns in cytology: correlation with histology. Veterinary Clinical Pathology, 2006, 35, 388-396.
15. McDevitt H.L., Mathew P.D., Giuffrida M.A. et al.: Short-term clinical outcome of laparoscopic liver biopsy in dogs: 106 cases (2003-2013). Journal American Veterinary Medical Association, 2016, Jan 1, 248(1), 83-90.
16. Monnet E., Twedt D.C.: Laparoscopy. Veterinary Clinical North America Small Animal Practice, 2003, 33, 1147-1163.
17. Padoin A.: A Comparison of Wedge and Needle Hepatic Biopsy in Open Bariatric Surgery. Obesity surgery, 2006, 16, 178-182.
18. Pagliaro L., Rinaldi F., Craxi A., et al. : Percutaneous blind biopsy versus laparoscopy with guided biopsy in diagnosis of cirrhosis. A prospective, randomized trial. Digestive Diseases Sciences, 1983, 28, 39-43.
19. Petre S.L., McClaran J.K., Bergman P.J., et al. : Safety and efficacy of laparoscopic hepatic biopsy in dogs: 80 cases (2004–2009). Journal American Veterinary Medical Association, 2012, 240, 181-185.
20. Piccinino F., Sagnelli E., Pasquale G., et al. : Complications following percutaneous liver biopsy. A multicentre retrospective study on 68,276 biopsies. Journal Hepatology, 1986, 2, 165-173.
21. Raskin R., Meyer D.J.: Atlas of Canine and Feline Cytology, W.B. Saunders, 2001.
22. Rawlings C.A., Howerth E.W.: Obtaining quality biopsies of the liver and kidney. Journal American Animal Hospital Association, 2004, 40, 352-358.
23. Rawlings C.A.: Laparoscopic Surgery Introduction: Indications, Instrumentation, Techniques, and Complications. In: Tams TRR, C. A. , ed. Small Animal Endoscopy 3rd ed. St. Louis: Elsevier, 2011, 397-416.
24. Rockey D.C., Caldwell S.H., Goodman Z.D., et al.: Liver biopsy. Hepatology, 2009, 49, 1017-1044.
25. Roth L.: Comparison of liver cytology and biopsy diagnoses in dogs and cats: 56 cases. Veterinary Clinical Pathology, 2001, 30, 35-38.
26. Rothuizen J., Bunch S.E., Charles J.A., Cullen J.M., Desmet V.J., Szatmari V., Twedt D.C., van den Ingh T.S.G.A.M., Winkle T.V., Washabau R.J.: Standards for clinical and histological diagnosis of canine and feline liver diseases (WSAVA). Philadelphia: Elsevier Saunders, 2006.
27. Rothuizen J., Twedt D.C.: Liver biopsy techniques. Veterinary Clinical North America Small Animal Practice, 2009, 39, 469-480.
28. Theise N.D.: Liver biopsy assessment in chronic viral hepatitis: a personal, practical approach. Modern pathology : an official Journal of the United States and Canadian Academy of Pathology, Inc 2007, 20 Suppl. 1, S3-14.
29. Twedt D.C.: Diagnostic Laparoscopy. In: Tams TRR, C. A., ed. Small Animal Endoscopy St. Louis: Elsevier, 2011, 419-423.
30. VanderHart D., Berry C.R.: Ultrasound-Guided Biopsy of the Liver. Clinician's Brief, 2015, July.
31. Vasanjee S.C., Bubenik L.J., Hosgood G., et al.: Evaluation of hemorrhage, sample size, and collateral damage for five hepatic biopsy methods in dogs. Veterinary Surgery, 2006, 35, 86-99.
32. Wang K.Y., Panciera D.L., Al-Rukibat R.K., et al. : Accuracy of ultrasound-guided fine-needle aspiration of the liver and cytologic findings in dogs and cats: 97 cases (1990-2000). Journal of the American Veterinary Medical Association, 2004, 224, 75-78.
33. Weiss D.J., Blauvelt M., Aird B.: Cytologic evaluation of inflammation in canine liver aspirates. Veterinary Clinical Pathology, 2001, 30, 193-196.
34. Weiss D.J., Moritz A.: Liver cytology. Veterinary Clinic North America Small Animal Practice, 2002, 32, 1267-1291.
35. Willard M.D., Weeks B.R., Johnson M.: Fine-needle aspirate cytology suggesting hepatic lipidosis in four cats with infiltrative hepatic disease. Journal Feline Medicine and Surgery, 1999, 1, 215-220.

Microbioma, dieta, disturbi gastroenterici e disbiosi

Cerquetella M.[1], Rossi G.[1], Suchodolski J.[2]
[1]School of Biosciences and Veterinary Medicine,
University of Camerino, Via Circonvallazione 93/95 – 62024, Matelica (MC), Italy.
[2]Gastrointestinal Laboratory, Department of Small Animal Clinical Sciences,
College of Veterinary Medicine and Biomedical Sciences, Texas A&M University, College Station, TX, USA.

SUMMARY
Microbiome, diet, gastrointestinal disease and dysbiosis
Intestinal microbiota is the set of microorganisms (bacteria, fungi, archaea, protozoa, and viruses) present inside the gut; bacteria are of fundamental importance because they help maintain gut homeostasis by competing with pathogens, by regulating energy metabolism and also producing immunomodulatory substrates such as short-chain fatty acids (i.e. acetate, propionate, butyrate). Shifts in microbial communities are due to disease, drug administration, diet, etc., and in recent years, the study of gut microbiome (DNA-based techniques) has better defined/characterized this relationship in many cases. The link between microbiome (dysbiosis) and health and disease is very complex and still far to be completely understood. We wanted to underline the importance of diet in modulating gut microbiome, possibly a useful tool also in term of disease prevention, and of microbial-microbial signaling. Even more we wanted to stress that it will be fundamental to better characterize dysbiosis, cause this may guide treatment decisions.

KEY WORDS
fecal microbiome, diet, dysbiosis, microbial signaling

INTRODUCTION

Intestinal microbiota is the set of microorganisms (bacteria, fungi, archaea, protozoa, and viruses) present inside the gut; mammals' guts contain roughly 10^{10}-10^{14} microorganisms. Bacteria are of fundamental importance because they help maintain gut homeostasis by competing with pathogens, by regulating energy metabolism and also producing immunomodulatory substrates such as short-chain fatty acids (i.e. acetate, propionate, butyrate). Firmicutes, Bacteroidetes, Proteobacteria, Fusobacteria, and Actinobacteria are the most common ones (around 99%); the composition differs between species.[7,23]
Shifts in microbial communities are due to disease, drug administration, diet, etc., and in recent years, the study of gut microbiome (DNA-based techniques) has better defined/characterized this relationship in many cases.

Diet and dysbiosis

With regard to diet, evidence demonstrates that it could (variably) influence microbiome composition. A recent study in dogs showed that fiber supplementation (beet pulp), for a fourteen-day period, modified the Firmicutes:Fusobacteria ratio with an increase of the former.[15] Nevertheless, the administration of a fiber enriched diet in eighteen dogs did not significantly alter the fecal bacterial populations in the previous study of Simpson et al.,[20] although the fecal concentration of ammonia, sulfide and indole decreased, as did the fecal pH, while concentrations of acetic, propionic, and butyric acid increased.[20] Also potato fiber supplementation altered the Firmicutes:Fusobacteria ratio, leading to an increase of Firmicutes and a decrease of Fusobacteria; such a fiber also showed probiotic potential due to the increased proportion of ***Faecalibacterium*** and fecal short-chain fatty acid concentration.[17] Similarly, the increase of protein and/or carbohydrates in a diet was also able to modify the fecal microbiome. More precisely, it has been shown that high-protein and high-carbohydrate diets, both lead to a reduction of bacterial diversity and of ***Clostridium*** cluster XIVa (fam. ***Lachnospiraceae***), while the higher protein level led to an increase of order ***Fusobacteriales***, while carbohydrates increased the Clostridium cluster XVIII (order ***Erysipelotrichales***).[6] A recent study also showed the importance of a raw meat-based diet in modifying the gut microbiome, with a reduction of Fusobacteria and Proteobacteria and of ***Faecalibacterium***, ***Lactobacillus***, and ***Prevotella***.[2] The influence of diet on the microbial population has also been recently studied in cats. A first study showed that even in the absence of significant changes, the administration of diets supplemented with 4% cellulose, or fructooligosaccharides (FOS), or pectin led to a higher percentage of Actinobacteria in the FOS group than in the other two groups, and to higher percentages of Firmicutes and Proteobacteria in the pectin group, where total bacteria also increased.[1] Subsequently, the effect of a high-protein low-carbohydrate diet was also tested in cats (kittens) and, if compared to a moderate-protein moderate-carbohydrate diet, the former diet resulted in a higher percentage of Actinobacteria (also ***Clostridium***, ***Faecalibacterium***, ***Ruminococcus***, and ***Blautia***

were higher), and a lower percentage of Fusobacteria, with more ***Bifidobacterium*** present if fed on the latter diet.[8] Finally, a raw meat diet has also been tested in cats; in the study, a chicken-based extruded diet and raw whole chicks were administered to cats, resulting in higher percentages of ***Faecalibacterium*** and Recently, it has also been hypothesized that the different consistency of the diets (dry ***vs*** wet), with two slightly different macronutrient profile diets, resulted in higher percentages of Actinobacteria and ***Lactobacillus***, and lower percentages of Fusobacteria and Proteobacteria in cats fed the dry diet.[3] ***Succinivibrio*** in animals fed on the former diet (extruded), while cats fed the raw diet presented with higher percentages of unidentified Lachnospiraceae, ***Peptococcus*** and ***Pseudobutyrivibrio***. Interestingly, ***Lactobacillus*** and ***Bifidobacterium*** were not found in the feces of cats fed raw diet.[11]

Dysbiosis and Gastrointestinal (GI) disease

A very important question is whether, and to what extent, the dysbiosis is the cause or the effect of the GI disease and, consequently, how to interpret a dysbiosis. It is well known that GI diseases are variably associated with dysbiosis. A recent study showed important differences between the fecal microbiome of healthy dogs, dogs with acute non-hemorrhagic, and acute hemorrhagic diarrhea, and dogs with controlled and uncontrolled IBD; interestingly, during diarrhea potentially positive bacteria that are producers of short-chain fatty acid are commonly decreased.[22] However, only few studies showed a direct link between dysbiosis and GI disease. In TNF^{deltaARE} mice (a model for CD-like [Crohn's disease] ileitis) it has been shown that the transplantation of disease associated microbiota led to CD-like ileitis in genetic susceptible mice housed under germ-free conditions, and the severity of the ileitis appeared associated with compositional and functional dysbiosis.[19] Similarly, it was also shown that the dysbiosis associated with IBD could lead to an altered bile acids (BA) metabolism, with a decrease of secondary BA, that in some cases showed an in vitro anti-inflammatory activity, suggesting that the dysbiosis could be associated with an increased inflammatory response in IBD patients.[5]

Dysbiosis: the concept of "*quorum sensing*" abrogation and *internecine* production in GI disease

Within a prokaryotic species, secretion of soluble chemicals is used by individual bacterial cells to communicate with one another, inducing coordinated gene regulation when environmental conditions are appropriate (***quorum sensing***). A subset of these small diffusible molecules that mediate intraspecies signaling can be perceived by other strains of bacteria, allowing interspecies communication. Thus, the normal microbiota produces a carefully balanced combination of interspecific and intraspecific chemical signals that could suppress pathogenic invaders, as well as optimize the composition and numbers of appropriate members of the microbiota. A dysbiotic microbiota might also involve some degree of ***internecine*** dysfunction, a deleterious combination of chemical signals that disorder the microbiotal community structure. A dysbiotic microbiota is an ecological disorder of the bacterial community; the concept is often associated with the pathogenesis of IBD.[18,21] Germ-free mice have increased susceptibility to a variety of enteric pathogens, an observation that led to the concept of "colonization resistance".[25] This presumptive role of the microbiota in suppressing encounters with overt pathogens is likely multifactorial. The normal microbiota may compete for access to adhesive sites on the epithelial surface or stimulate increased mucin production. SCFAs may be bacteriostatic for a subset of bacterial species, either directly or by reducing pH. Some members of the microbiota also generate bacteriocins, small peptide molecules with microbicidal or microbistatic properties.[4] In addition, there is increasing interest in the effects of microbial-microbial signaling on the overall equilibrium of optimal microbiotal ecosystems.[10]

The mammalian gut is equipped with both innate and adaptive immunity to tolerate a "correct" microbiota and realize its benefits, maintaining surveillance over the microbiota and controlling its number and composition. The detailed mechanisms by which host non-adaptive immunity monitors and responds to the presence of microbes has been extensively reviewed.[9,14] The immune system, broadly defined, is entrusted to modulate bacterial numbers and perhaps diversity, whereas the resident prokaryotes have their own means to deliberately modify host processes. This mutual crosstalk often involves reciprocal manipulation of growth, survival, and inflammatory controls and is another dimension of the gut microbe relationship, which when disturbed can result in a spectrum of intestinal disorders. The general paradigm holds that the gut is equipped with pattern recognition receptors (PRRs), an operational term for transmembrane or intracytoplasmic receptors that are defined by the ability to specifically recognize and bind distinctive microbial macromolecular ligands designated as microbial-associated molecular patterns (MAMPs). PRRs include the trans-membrane ***Toll-like receptors*** (TLRs), which scan the extracellular space, whereas the ***Nod-like receptors*** (NLRs) guard the intracellular cytoplasmic compartment. Nonpathogenic prokaryotes, including natural commensals and those with proposed probiotic function, are able to suppress eukaryotic inflammatory signaling pathways and inflammatory effector functions; these suppressive effects are mediated either by intact viable organisms or by secreted products.[12] An additional facet of the "negotiated settlement" that occurs between host and microbe is adaptive immunity, only present in vertebrates, specifically the gut/mucosal arm of the adaptive immune system, which provides humoral and cell-mediated immunity against ingested antigens and luminal organisms. Adaptive immunity features the selective ability to respond to or ignore individual, specific antigens based on past encounters. Thus, the mucosal immune system can develop tolerance to ingested (or gut resident) antigens; repeat or continual exposure to the same stimulus does not elicit the immune response that it does in a naive animal. The occasional dysregulation of this arrangement, such as during the pathogenesis of IBD and perhaps other immune and metabolic disorders, may be the price paid for an extended metabolic ability (and other still uncharacterized benefits) provided by a normal microbiota.

Stimulation of immune development can be mediated via recognition of bacterial capsular polysaccharides. A specific polysaccharide (polysaccharide A) product of ***B fragilis*** has been identified that is recognized by dendritic cells and serves to stimulate development of regulatory T lymphocytes (***Tregs)*** with the ability to attenuate pathogen- or chemical-induced colitis.[13] These data indicate that specific carbohydrate moieties on symbiotic bacteria can initiate suppressive regulatory effects on effector lymphocytes. This cytoprotective effect of a bacterial product acts via the adaptive immune system, rather than the more ancient PRR-based innate/inflammatory signaling and cellular cytoprotective pathways.

A microbiota in ecological collapse could permit emergence of autochthonous bacteria that blur the distinction between symbiont and pathogen, exemplified by ***Clostridia difficile*** proliferation following vancomycin treatment, which can result in pseudomembranous colitis.[16,24] Together, these data illustrate the important role of the microbiota in protection

from enteric pathogens and the compositional and functional concept of dysbiosis in causing the GI tract pathology.

CONCLUSIONI

The link between microbiome (dysbiosis) and health and disease is very complex and still far to be completely understood, but growing evidences reveal pieces of this puzzle. We wanted to underline the importance of diet in modulating gut microbiome, possibly a useful tool also in term of disease prevention, and even more to stress that it will be fundamental to better characterize dysbiosis, cause this may guide treatment decisions.

BIBLIOGRAFIA

1. Barry K.A., Middelbos I.S., Vester Boler B.M., Dowd S.E., Suchodolski J.S., Henrissat B., et al.: Effects of Dietary Fiber on the Feline Gastrointestinal Metagenome. Journal of Proteome Research, 2012;11:5924-33.
2. Beloshapka A.N., Dowd S.E., Duclos L., Swanson K.S.: Comparison of Fecal Microbial Communities of Healthy Adult Dogs Fed Raw Meat-Based or Extruded Diets Using 454 Pyrosequencing. Journal of Animal Science, 2011; E-Suppl. 1:284. (abstract).
3. Bermingham E.N., Young W., Kittelmann S., Kerr K.R., Swanson K.S., Roy N.C., et al.: Dietary format alters fecal bacterial populations in the domestic cat (Felis catus). Microbiology Open, 2013;2(1):173-81.
4. Corr S.C., Li Y., Riedel C.U., et al.: Bacteriocin production as a mechanism for the antiinfective activity of Lactobacillus salivarius UCC118. Proceedings of the National Academy of Sciences of the United States of America, 2007;104:7617-21.
5. Duboc H., Rajca S., Rainteau D., Benarous D., Maubert M.-A., Quervain E., et al.: Connecting dysbiosis, bile-acid dysmetabolism and gut inflammation in inflammatory bowel diseases. Gut, 2013;62:531-9.
6. Hang I., Rinttila T., Zentek J., Kettunen A., Alaja S., Apajalahti J., et al.: Effect of high contents of dietary animal-derived protein or carbohydrates on canine faecal microbiota. BMC Veterinary Research, 2012;8:90.
7. Hooda S., Minamoto Y., Suchodolski J.S., Swanson K.S.: Current state of knowledge: the canine gastrointestinal microbiome. Animal Health Research Reviews, 2012; 13(1): 78-88.
8. Hooda S., Vester Boler B.M., Kerr K.R., Dowd S.E., Swanson K.S.: The gut microbiome of kittens is affected by dietary protein:carbohydrate ratio and associated with blood metabolite and hormone concentrations. British Journal of Nutrition, 2013;109:1637-46.
9. Ishii K.J., Koyama S., Nakagawa A., et al.: Host innate immune receptors and beyond: making sense of microbial infections. Cell Host & Microbe, 2008;3:352-63.
10. Kaper J.B., Sperandio V.: Bacterial cell-to-cell signaling in the gastrointestinal tract. Infection and Immunity, 2005;73:3197-209.
11. Kerr K.R., Dowd S.E., Swanson K.S.: Faecal microbiota of domestic cats fed raw whole chicks v. an extruded chicken-based diet. Journal of Nutritional Science, 2014;3,e22:1-5.
12. Madsen K.L., Doyle J.S., Jewell L.D., et al.: Lactobacillus species prevents colitis in interleukin 10 gene-deficient mice. Gastroenterology, 1999;116:1107-14.
13. Mazmanian S.K., Round J.L., Kasper D.L.: A microbial symbiosis factor prevents intestinal inflammatory disease. Nature, 2008;453:620-5.
14. Meylan E., Tschopp J., Karin M.: Intracellular pattern recognition receptors in the host response. Nature, 2006;442:39-44.
15. Middelbos I.S., Vester Boler B.M., Qu A., White B.A., Swanson K.S., Fahey G.C.: Phylogenetic Characterization of Fecal Microbial Communities of Dogs Fed Diets with or without Supplemental Dietary Fiber Using 454 Pyrosequencing. PLoS ONE, 2010;5:e9768.
16. Pamer E.G.: Immune responses to commensal and environmental microbes. Nature Immunology, 2007;8:1173-8.
17. Panasevich M.R., Kerr K.R., Dilger R.N., Fahey G.C.Jr, Guérin-Deremaux L., Lynch G.L., et al. Modulation of the faecal microbiome of healthy adult dogs by inclusion of potato fibre in the diet. British Journal of Nutrition, 2015;113:125-33.
18. Sartor R.B.: Microbial influences in inflammatory bowel diseases. Gastroenterology, 2008;134:577-94.
19. Schaubeck M., Clavel T., Calasan J., Lagkouvardos I., Haange S.B., Jehmlich N., et al.: Dysbiotic gut microbiota causes transmissible Crohn's disease-like ileitis independent of failure in antimicrobial defence. Gut, 2016;65:225-37.
20. Simpson J.M., Martineau B., Jones W.E., Ballam J.M., Mackie R.I.: Characterization of fecal bacterial populations in canines: effects of age, breed and dietary fiber. Microbial Ecology, 2002;44(2):186-97.
21. Strober W., Fuss I., Mannon P.: The fundamental basis of inflammatory bowel disease. Journal of Clinical Investigation, 2007;117:514-21.
22. Suchodolski J.S., Markel M.E., Garcia-Mazcorro J.F., Unterer S., Heilmann R.M., et al.: The Fecal Microbiome in Dogs with Acute Diarrhea and Idiopathic Inflammatory Bowel Disease. PLoS ONE, 2012;7(12): e51907.
23. Suchodolski J.S.: COMPANION ANIMALS SYMPOSIUM: Microbes and gastrointestinal health of dogs and cats. Journal of Animal Science, 2011;89:1520-30.
24. Top J., Willems R., Bonten M.: Emergence of CC17 Enterococcus faecium: from commensal to hospital-adapted pathogen. FEMS Immunology & Medical Microbiology, 2008;52:297-308.
25. Vollaard E.J., Clasener H.A.: Colonization resistance. Antimicrobial Agents and Chemotherapy, 1994;38:409-14.

La discospondilite nel cane

Di Virgilio F.[1], Lorenzo Golini L.[2] , Aymeric Deneuche[1], CaratyJ.[1]
[1]Servizio di Chirurgia e Anestesia – Centre Hospitalier Vétérinaire VET24
994 Avenue de la République 59700 Marcq en Baroeul – France www.Vet24.fr
[2]NorthWest Surgeons Ltd, Delamere house, Ashville point, Sutton Weaver, Cheshire, WA73FW UK

SUMMARY
Discospondilytis in the dog
Discospondylitis is an inflammatory disease of the intervertebral disc, adjacent endplates, and vertebral bodies. The most common cause of infectious discospondylitis in dogs are bacterial (mainly Staphylococus spp.) and some species of micetes. These originate most often from the urinary tract and then spread to nearby structures hematogenously and/or via lymphatic vessels. Diagnosis of discospondylitis is usually made using X-rays, which show signs of endplates destruction and collapse of the disc space; rarely more than one disc is involved. Ideally bacteriological examination should be carried out from the affected disc, but also blood or urine culture could yield growth of the offending etiological agent. Treatment is initially with broad spectrum long-term antibiotics. Dogs that fail to respond or those that become extremely painful often require surgical intervention due to inherent presence of instability and a degree of spinal cord compression.

KEY WORDS
dog, discospondilytis, back pain, vertebrae, neurology

La discospondilite è un'infezione del disco intervertebrale e delle vertebre adiacenti; se tale infezione è confinata ai corpi vertebrali si denomina osteomielite o spondilite vertebrale.[1,5,7,10] Per ciò che concerne l'agente eziologico, può essere ascritto a disseminazione ematogena di infezioni batteriche urogenitali, cutanee, dentali o di endocarditi valvolari che si insediano a livello di placche terminali dovute alla particolare anatomia dei capillari venosi in questa area anatomica.[2,5,10] Può inoltre verificarsi per migrazione di corpi estranei, essere dovuta a traumi, secondaria ad intervento chirurgico o infissione epidurale di aghi spinali.[3,4,5] Pertanto, l'anamnesi e l'esame clinico rivestono un ruolo cruciale nell'identificazione del focus primario: è consigliabile nella fattispecie esame rigoroso delle orecchie, della pelle, dei denti, nonché esplorazione rettale nei cani maschi e auscultazione cardiaca volta a individuare eventuali soffi cardiaci associati a

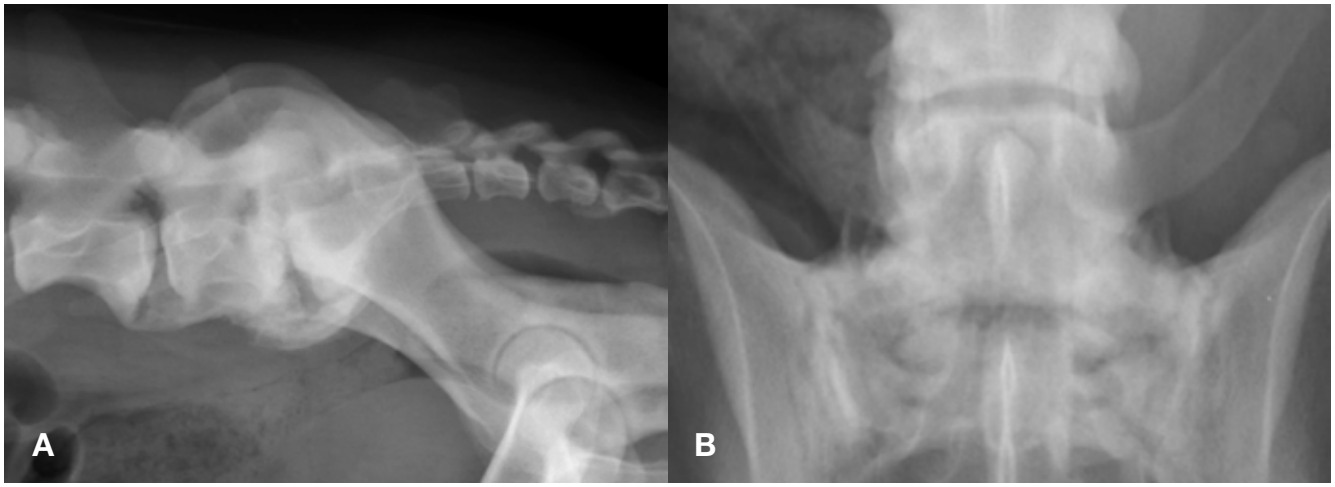

Figura 1: radiografia in laterale (A) e ventrodorsale (B) di cane Labrador Retriever di 7 anni presentato per febbre elevate, leucocitosi e severi episodi di dolore durante il salto. Evidenza nella laterale di sclerosis delle limitianti somatiche dei corpi vertebrali e presenza di spondilisi vertebral a carico di L7-S1. Inoltre si osservano aree ostolitiche a carico delle limitianti somatiche. (foto cortesia del Dr LGolini, DECVN)

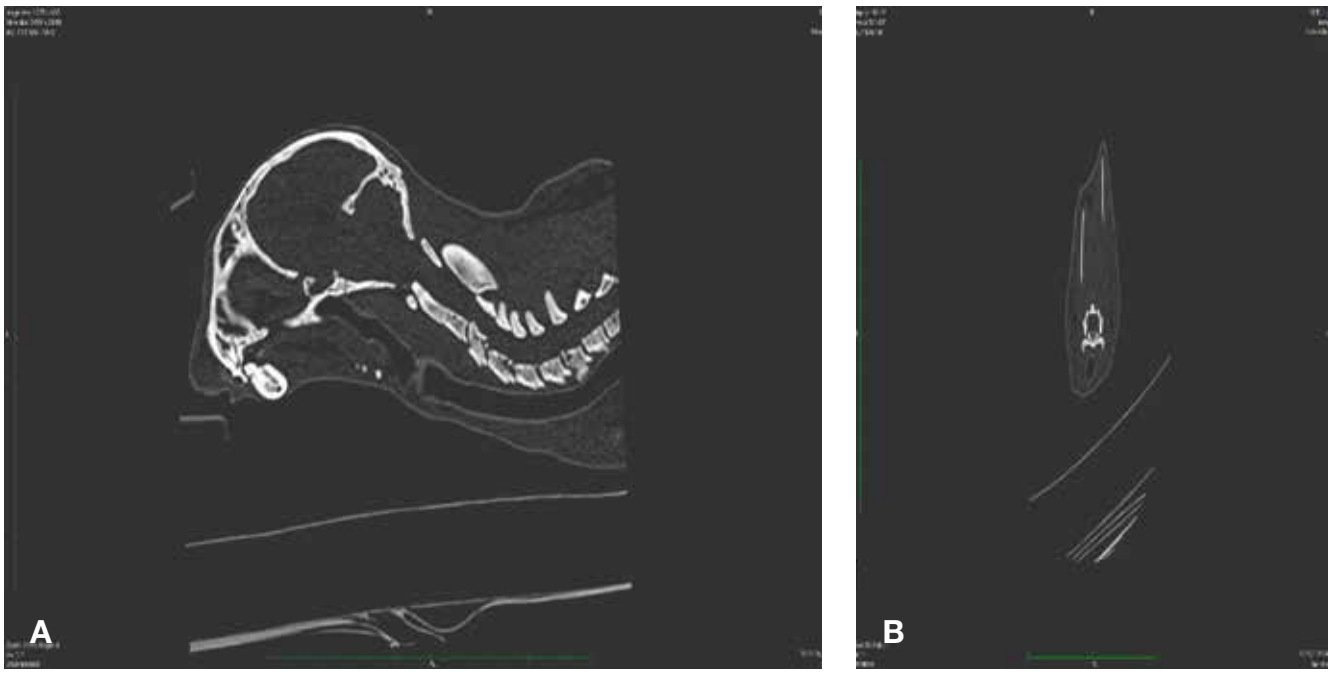

Figura 2: (A) Gatto femmina intera di 4 mesi con diagnosis di discospondilite geralizzata. Acquisizione CT ricostruita con algoritmo per tessuti duri. Presenza di multiple aree di osteolisi a carico di C3, C4 C7. Presenza di frattura a carico di C4. (B) sezione transversa passante per il margine craniale delle placche limitianti somatiche di C4, si notino le lesioni osteolitiche a carico del terzo superiore del corpo vertebrale/placche liitanti somatiche

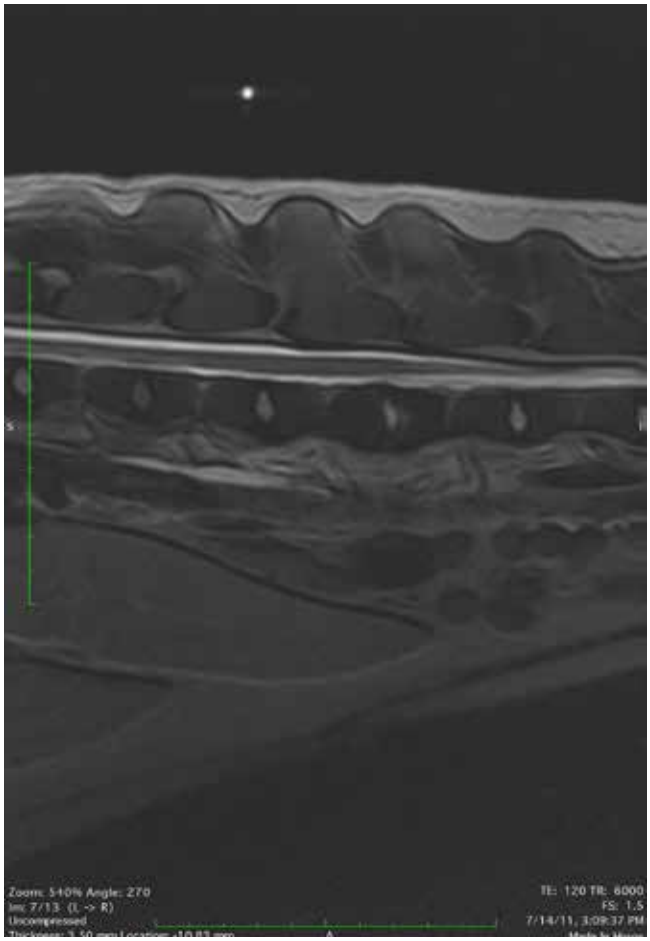

Fig. 3: Immagine di MRI ad alto campo (3T) di cane Corso maschio di 3 anni, presentato per febbre e dolore nella regione lombare. Presenza di hypeintensità delle placche terminali (limitiante somatica) della vertebra lombare L5 e riduzione della dimensione del nucleo polposo. (foto cortesia del Dr LGolini, DECVN)

endocardite batterica.[1] Gli agenti più frequentemente isolati sono gli stafilococchi appartenenti al genere *Staphylococcus* coagulasi positivi (*S. aureus* o S. *intermedius*), ma possono essere anche isolati in misura minore *Streptococcus*, *Brucella canis* ed *Escherichia coli*, così come alcuni funghi del genere *Aspergillus* e *Paecilomyces*.[1,4,7]

La discospondilite è una patologia che interessa soprattutto cani adulti con età media di 5 anni, con maggiore incidenza nei soggetti maschi (2:1). Presentano maggior predisposizione i cani di taglia da grande a gigante[1,2,4], con il pastore tedesco e l'alano come razze piû rappresentate.[1] La maggioranza dei segni clinici si sviluppa in forma cronica e progressiva, sebbene in alcuni casi gli esordi siano di natura acuta e evolvono in maniera rapida, specie in presenza di instabilità vertebrale e/o compressione del midollo spinale.[1,2,4,5,10] I segni clinici con cui si presenta sono aspecifici quali anoressia, depressione, febbre, e calo ponderale che si presentano in circa il 30% dei casi.[1,7,11] L'esame fisico, come ribadito, è fondamentale per localizzare sedi primarie di infezioni, ma anche per escludere altri fatori predisponenti come lo shunt porto sistemico.[9] All'esame neurologico è frequente il riscontro di iperestesia associata a dolore localizzato alla colonna vertebrale e riluttanza al movimento.[1,7] Nei casi gravi interessati da compressione del midollo spinale extradurale, che rappresentano circa il 56% dei casi nello studio di Davies e colleghi[5], da proliferazione ossea o da instabilità vertebrale, si osservano anche atassia propriocettiva, paresi o paralisi, ambulatoria o meno a seconda della sede della lesione e della sua gravità, [1,2,5,10] Il grado di compressione del midollo spinale, però, non si correla alla gravità del segno clinico.[5] Il tratto più frequentemente interessato è l'L7-S1 (53%)[3,5], ma può essere osservata altresì nelle regioni cervico-toracica, medio-toracica e toracolombare.[5,7] Le regioni medio toraciche e toracolombari sono prevalentemente originate da corpi estranei migranti, come ariste di graminacee o, in maniera alquanto rara, pungiglioni o aculei per migrazione attraverso i polmoni o le strutture

mediastiniche.[11] Gli esami ematobiochimici sono spesso normali, la leucocitosi è rara in assenza di endocarditi.[12] Recentemente è stata valutata la proteine C reattiva, che è alterata in circa il 63% dei pazienti.[3]
La diagnosi definitiva di discospondilite è soprattutto radiologica. È necessario sottolineare che le alterazioni radiografiche non risultano visibili prima di 4-6 settimane dall'infezione.[6,7] Il primo segno radiografico visibile consiste nella diminuzione dello spazio discale associata o meno a erosione sottile delle placche terminali delle vertebre adiacenti.[10] Con il progredire dell'infezione, lo spazio intervertebrale aumenta per effetto della lisi ossea.[10] Reperti radiologici in fase cronica della patologia possono comprendere il collasso vertebrale o la frattura vertebrale, la scoliosi proliferativa[6] e l'anchiloisi vertebrale.[10] La radiologia con contrasto (mielografia) puo essere utile per determinare presenza/assenza di compressione del midollo spinale e confermare presenza di instabilità o compressione dovuta a dislocazione vertebrale.[5] Sebbene il 56% dei soggetti presentino segni clinici compatibili con una compressione del midollo spinale, questa compressione è mediamente del 5%, e nella maggioranza dei casi (73%) dovuta a tessuto molle.[5] Le lesioni recenti potrebbero sfuggire alle radiografie, nel qual caso risultano indicate TAC o RM. Le lesioni TAC sono evidenti tra i 10 ed i 14 giorni post infezione, e si caratterizzano come regioni di aspetto irregolare o presenza di multiple aree ipoattenuanti delle placche terminali della vertebre interessate[10] e possibile presenza di presa al contrasto intravenoso che si estende nel disco e regioni adiacenti, evidenziando la compressione delle strutture endocanalari. Le lesioni in MRI sono caratterizzate da iperintensità del disco intervertebrale interessato, delle placche terminali e dei corpi vertebrali. Il coinvolgimento dei tessuti molli si manifesta con un focus eterogeneo di iperintensità in T2 e STIR, ed isointensità in T1.[3,7] In caso di accesso alla scintigrafia, anche questa metodica, potrebbe essere utilizzata per individuare focolai vertebrali.[12]

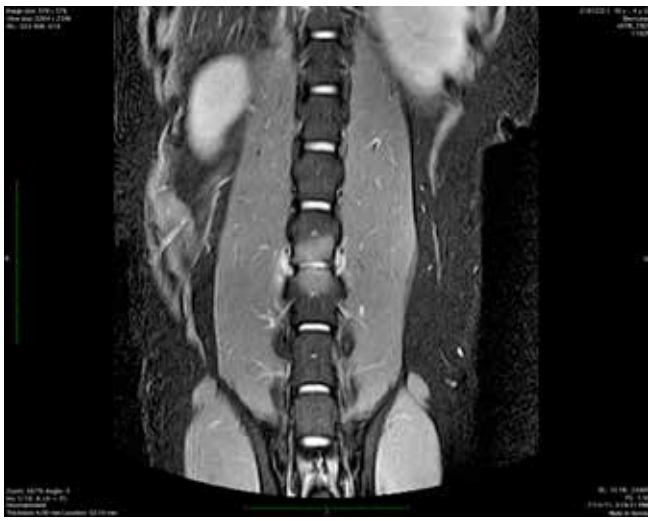

Figura 4: Stesso cane della Fig3. Immagine peseta in T2 STIR (short tau inversion recovery) sul piano dorsale. Si noti la presenza di iperintensità a carico dello stesso corpo vertebrale. Questa sequenza annulla il segnale del grasso e del midollo osseo presente nel corpo vertebrale. Iperintensità quindi testimonia la presenza di edema e/o infimmazione della stessa vertebra. Si nota anche un alieve iperintensità che coinvolge I tessuti molli circostanti. (foto cortesia del Dr LGolini, DECVN)

La grande varietà di potenziali agenti responsabili aumenta la necessità di isolare il batterio e di ricorrere a test di sensibilità tramite emocolture e urinocolture prima di iniziare la terapia antibiotica.[7] Tuttavia, solo il 40-75% delle emocolture e il 25-40% delle urinocolture in cani affetti presentano risultati positivi.[1,3,7]
Laddove epidemiologicamente indicato, l' infezione da *Brucella canis* va tenuta presente, anche per il carattere potenzialmente zoonosico. Tuttavia, dati i tempi di crescita in coltura, devono essere eseguiti test sierologici, per i quali i risultati riman-

Figura 5: Stesso cane delle figure 3 e 4 . Presenza di iperintensità in sequenza peseta in T2 sul piano trasversale. Si evidenzia iperintesità sottostante il disco intervertebrale e Perdita di continuità dell'anello fibroso del disco intervertebrale. Lieve iperintensità si osserva acnhe a carico dei tessuti muscolari adiacenti. (foto cortesia del Dr LGolini, DECVN)

Figura 6: Sezione trasversale dello stesso soggetto nell precedent imaging. Immagine ottenuta sottraendo una sezione trasversale in T1 dopo somministrazione intravenosa di mezzo di contrasto, con una T1 senza mezzo di contrasto. Si nota l'iperintensità del segnale dovuta alla captazione di mezzo di contrasto paramagnetico a carico del corpo vertebrale indicante presenza di flogosi (foto cortesia del Dr LGolini, DECVN).

gono frequentemente negativi nelle prime 3 o 4 settimane dall'infezione, nonostante la presenza di batteriemia già dopo 2 settimane. *Brucella canis* va tenuta presente, anche per il carattere potenzialmente zoonosico. Tuttavia, dati i tempi di crescita in coltura, devono essere eseguiti test sierologici, per i quali i risultati rimangono frequentemente negativi nelle prime 3 o 4 settimane dall'infezione, nonostante la presenza di batteriemia già dopo 2 settimane.

BIBLIOGRAFIA

1. Betbeze C., Mclaughlin R.: Canine diskospondylitis: Its etiology, diagnosis, and treatment. Veterinary Medicine, 2002, 97, 673–681.
2. Burkert B.A., Kerwin S.C., Hosgood G.L., Pechman R.D., Fontenelle J.P. : Signalment and clinical features of diskospondylitis in dogs: 513 cases (1980-2001) Journal of the American Veterinary Association, 2005, Jul 15, 227(2), 268-275.
3. Bush W., Trub S., Cuff D., Brewer D., Jarboe J., Young M., Higginbotham M., Barker J., Neary C., Lipitz L.: C-Reactive Protein in Diagnosis of Discospondylitis. In : ACVIM Forum Research Report Program, 2016 JVIM, 30(4), 1520–1551.
4. Canal S., Contiero B., Balducci F., Calò P., Bernardini M.: Risk factors for diskospondylitis in dogs after spinal decompression surgery for intervertebral disk herniation. Journal of American Veterinary Medical Association, 2016, Jun 15, 248(12), 1383-1390.
5. Carrera I., Sullivan M., McConnell F., Gonçalves R. : Magnetic resonance imaging features of discospondylitis in dogs. Veterinary Radiology and Ultrasound, 2011, Mar-Apr, 52(2), 125-131.
6. Corrente M.L., Franchini D., Decaro N., Greco G., D'Abramo M., Greco M.F., Latronico F., Crovace A., Martella V.: Detection of Brucella canis in a dog from Italy. New Microbiologica, 2010, 33, 337 – 341.
7. Davies M.J., Dewey C.W., Walker M.A., Kerwin S.C., Moon M.L., Kortz G.D., Koblik P.D., Mahaffey M.B., Budsberg S.C., Slater M.R.: Contrast radiographic findings in canine bacterial discospondylitis : a multicenter, retrospective study of 27 cases. Journal of American Animal Hospital Association, 2000 , 36, 81-85.
8. Kinzel S., Kock J., Buecker A., Krombach G., Stopinski T., Afify M., Kupper W.: Treatment of 10 dogs with discospondylitis by fluoroscopic-guided percutaneous discectomy. Veterinary Record, 2005 ,156 , 78-81.
9. Lorenz M.D., Coates Jr., Kent M.: Pelvic limb paresis, paralysis, or ataxia. in: Handbook of veterinary neurology. 5th ed. St. Louis: Saunders-Elsevier, 2011, 141-144.
10. Meehan L.J., Hodgkiss-geere H., Walsh B., Mellanby R.J. & Schwarz T.: 2016, Concurrent physitis and portosystemic shunts in three dogs. Veterinary Record Case Reports, vol 4, no. 1, e000316., 10.1136/vetreccr-2016-000316 .
11. Platt S.R.: Neck and back pain. In: Platt S.R., Olby N.J. (editors). BSAVA Manual of Canine and Feline Neurology 4th Edition 2013 : 209-213 BSAVA Gloucester .
12.
13. Shamir M.H.1, Tavor N., Aizenberg T. : Radiographic findings during recovery from discospondylitis. Veterinary Radiology and Ultrasound, 2001 Nov-Dec, 42(6), 496-503.
14. Thomas W., B: Diskospondylitis and other vertebral infections. Veterinary Clinincs of North America Small Animal practice, 2000, 30(1), 169-182.
15. Tipold A., Stein V.M. : Inflammatory diseases of the spine in small animals. Veterinary Clinics of North America: Small Animal Practice , 2010 Sep, 40(5), 871-879.

in caso di... Pazienti geriatrici

Il coniglio geriatrico

Papeschi C.[1], Sartini L.[2], Vergara M.[3]
[1] DVM, Spec.PACS, Dipl. FELASA. Università degli Studi della Tuscia, Viterbo. L.go dell'Università snc, 01100, Viterbo. papeschivet@gmail.com
[2] DVM, Libero Professionista. Clinica Veterinaria Monti Cimini, Viterbo
[3] DVM, Libero Professionista. Clinica Veterinaria Cortonese, Perugia

SUMMARY
The geriatric rabbit
Most rabbits are considered to be "old" when they are five or six years of age. The elder rabbit can have many diseases, most of which can appear at any age but are more common in older rabbits than in younger ones. The diet, lack of exercise, obesity, and some characteristic degenerative processes in this species can lead to the onset of various diseases. It is necessary to know the anatomy and physiology of the rabbit to predict certain diseases. The main age-related diseases affect bones, joints, skin, genitourinary tract, but there are many others that can affect both the old and the young. A correct management of the rabbit is important to prevent the onset of many diseases and a thorough clinical examination is needed to identify age-related diseases and improving patient's living conditions.

INTRODUZIONE

Agli albori della Medicina degli Animali Non Convenzionali si considerava la vita media di un coniglio da compagnia pari a circa 5 o 6 anni. Con il passare del tempo sono aumentate le conoscenze scientifiche nel settore dei ***pets*** "esotici", grazie all'approfondimento delle diverse patologie che ha portato al perfezionamento di numerosi protocolli terapeutici, anestesiologici e tecniche chirurgiche. L'allungamento della vita media è stato reso possibile anche grazie ad una maggiore attenzione all'alimentazione, alla profilassi immunitaria e sanitaria nonché alla gestione generale di questa specie. La maggior consapevolezza da parte del proprietario su come "trattare" il proprio coniglio, grazie soprattutto alla sempre più nutrita schiera di colleghi esperti nel settore degli esotici ed alla loro capillare azione di educazione e diffusione del sapere, ha contribuito all'allungamento dell'aspettativa di vita del paziente coniglio, che oggi può arrivare ad oltrepassare i dieci anni di vita. Con l'aumento dell'età media, come accade anche in medicina umana o semplicemente nella clinica del cane e del gatto, dove queste problematiche sono note già da tempo, si pone la questione della geriatria, ovvero tutta quella serie di patologie e sindromi legate all'avanzare dell'età. Anche il coniglio, alla pari di tutti gli altri animali, presenta delle "situazioni" peculiari che devono essere conosciute al fine di intervenire in maniera corretta e tempestiva per rendere migliore la qualità di vita di questi soggetti così longevi. Ancora non esiste, per il coniglio, un ***cut-off*** preciso che ci consenta di separare idealmente l'adulto dall'anziano in funzione dell'età, poiché non esistono dei criteri oggettivi di valutazione; sta di fatto che, con l'invecchiamento, alcune problematiche emergono in maniera più marcata e si tende oggi a considerare, in maniera piuttosto empirica, un paziente anziano a partire proprio dai 5-6 anni di età (Fig. 1), con notevoli variazioni soggettive. Le patologie di cui andremo a discutere non possono essere rigidamente incluse tra quelle "geriatriche", ma di sicuro l'esperienza ci insegna che queste si presentano con maggiore frequenza nell'anziano che non nel giovane o nell'adulto.

IL CONIGLIO GERIATRICO, L'ALIMENTAZIONE E LA FORMA FISICA

Il coniglio anziano "sano" non presenta particolari esigenze nutrizionali rispetto al giovane, in quanto anche da vecchio questo rimane comunque un erbivoro stretto, che dunque necessita di buon fieno ed erba come base dell'alimentazione, i quali possono essere integrati con piccole quantità di mangime (esclusivamente pellettato ad alto contenuto di fibra) e verdura. La percentuale di fibra potrebbe dover essere aumentata nei soggetti che presentano predisposizione all'ipomotilità intestinale, mentre il contenuto energetico e proteico dovrebbe essere mantenuto più basso a fronte di

Fig.1. : coniglio anziano

Fig.2. : malocclusione con crescita degli incisivi

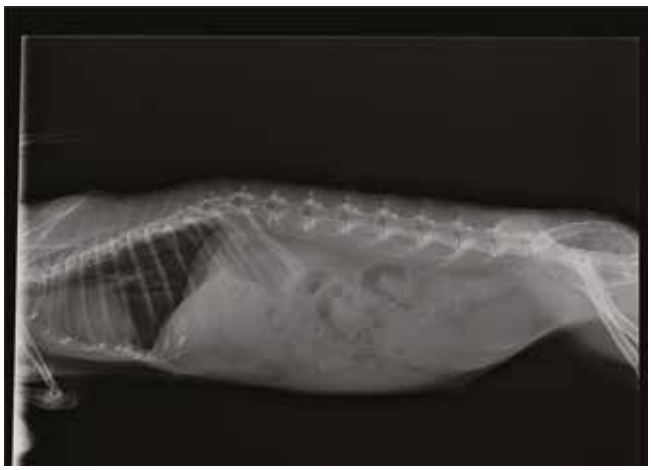

Fig.3. : marcata spondilosi in un coniglio anziano

ridotte esigenze di mantenimento ed in virtù della minore attività fisica e della tendenza all'obesità; inoltre, l'alimento potrebbe dover essere sminuzzato per gli animali con problemi di masticazione, magari legati a difetti di occlusione. L'obesità è un fenomeno frequente nei conigli anziani ed è dovuta alla diminuzione fisiologica del movimento unita, spesso, a regimi alimentari non corretti protratti negli anni. Tra gli errori che più frequentemente vengono commessi dal proprietario la fa da padrone la somministrazione di carboidrati o di mangimi ad alto contenuto di cereali e fioccati oppure la mancata inclusione di adeguate quantità di fibra lunga (fieno ed erba) nella dieta dell'animale che, oltre a predisporre all'eccessivo ingrassamento, possono condurre allo sviluppo di difetti occlusali e problemi di funzionalità dell'apparato digerente. Monitorare periodicamente il peso del proprio coniglio può essere utile anche per correggere la dieta, eventualmente diminuendo od eliminando il pellettato e qualunque altra forma di integrazione (ad es. frutta), per non parlare di snack o altri alimenti inadatti che non andrebbero mai somministrati. L'obesità, in ogni caso, non rappresenta un problema esclusivamente del soggetto geriatrico, ma può interessare anche animali giovani quando inseriti in un contesto di alimentazione inadeguato o scarsità di movimento. Al contrario, il coniglio anziano potrebbe andare incontro anche ad un dimagrimento patologico con perdita di peso e del trofismo delle masse muscolari, fenomeno che deve essere indagato a fondo in quanto manifestazione generica di numerose patologie. La malocclusione dentale (Fig. 2), che porta inevitabilmente alla crescita abnorme dei denti in una specie che presenta una dentatura ipsodonte, è anch'essa un fenomeno non strettamente legato all'età, in quanto può manifestarsi già nei primi mesi di vita quando congenita, ma nella sua forma acquisita può aggravarsi con l'invecchiamento a causa di regimi alimentari inadeguati o a seguito di numerosi interventi di riduzione coronale, quando questa venga preferita all'estrazione. La malocclusione dentale predispone anche, con il passare del tempo, alla formazione di ascessi odontogenici che si presentano con maggiore frequenza a livello della branca della mandibola o della regione sotto-orbitale per coinvolgimento delle radici dei molariformi. L'ascesso, il più delle volte deve essere rimosso chirurgicamente, sebbene sia possibile in alcuni casi ricorrere anche a terapie mediche, ma deve essere risolta anche la causa sottostante ovvero, in molti casi, la rimozione del dente coinvolto. L'incisione ed il drenaggio dell'ascesso raramente sono risolutivi.

PATOLOGIE OSTEO-ARTICOLARI

La spondilosi vertebrale è una patologia degenerativa piuttosto comune nell'animale anziano che, nel coniglio come in altre specie da compagnia, interessa principalmente la faccia inferiore delle vertebre lombari con la comparsa di esostosi e la formazione dei caratteristici "osteofiti" (Fig. 3), che possono essere osservati con facilità a livello radiografico. Quando di lieve entità, la spondilosi vertebrale non determina la comparsa di particolari segni clinici ma con il progredire del fenomeno degenerativo la componente algica tenderà ad aumentare. Il coniglio è un animale preda, pertanto cercherà sempre di nascondere il disagio fino a che il dolore non sia più occultabile. L'animale affetto da spondilosi tende a muoversi di meno, sia per il dolore che per la difficoltà di articolazione vertebrale che può arrivare ad impedire alcuni movimenti fondamentali, come l'assunzione del ciecotrofo direttamente dall'ano od una corretta postura per la minzione e la defecazione, che comportano inevitabilmente imbrattamento della regione perineale e sviluppo di dermatite umida con eritema, alopecia, formazione di piaghe, complicazioni batteriche secondarie e, nel periodo estivo, miasi. L'animale può, inoltre, manifestare difficoltà ad entrare ed uscire dalla cassetta per i bisogni, superare ostacoli, salire e scendere dalle scale o dal divano ed infine potrebbe non riuscire a bere dal beverino a goccia per l'impossibilità di estendere la testa sul collo. Come effetti secondari, la riduzione del movimento può portare ad obesità, riduzione delle masse muscolari e predisporre allo sviluppo di pododermatite. Anche l'attività di ***grooming*** potrebbe risultare ridotta, con ripercussione sulla formazione di nodi nelle specie a pelo lungo, opacità del mantello, accumulo di cerume all'interno del padiglione auricolare e, per il minor movimento, onicogrifosi. In caso di difficoltà nell'assunzione dell'alimento o del ciecotrofo potrebbe al contrario comparire dimagrimento e problemi a livello dell'apparato gastro-enterico (meteorismo ed ipomotilità o stasi). La diagnosi di spondilosi può essere facilmente effettuata mediante radiografia in posizione latero-laterale, volta a visualizzare l'anomalo aspetto dei corpi vertebrali. La terapia è sintomatica, con l'obiettivo generalmente di ridurre il dolore (FANS) e migliorare la qualità della vita; negli animali obesi bisogna ridurre il peso e spingere all'esercizio fisico moderato. In caso di mancata assunzione del ciecotrofo, l'animale deve essere aiutato dal proprietario mediante somministrazione manuale mentre mangiatoia, ciotola per l'acqua e lettiera dovranno essere modificate in

modo da consentirne un agevole uso. Dermatite perineale, pododermatite, otite esterna, miasi e qualunque altra lesione secondaria dovranno essere trattate a seconda dei casi.
Nei conigli anziani non è infrequente il reperto di osteoartrosi, anche nota come DJD (***Degenerative Joint Disease***), malattia cronica conseguente all'usura delle articolazioni ma anche caratteristica di animali con una storia pregressa di traumi articolari, fratture o lussazioni. L'animale tende a muoversi di meno ed evita di saltare ma, nei casi più gravi , può presentare anche zoppia; il coniglio affetto da osteoartrosi è predisposto, di conseguenza, ad ingrassare ed essere più pigro sebbene già di per sé l'obesità, a causa del maggior carico che provoca soprattutto sulle articolazioni posteriori, può rappresentare a sua volta un fattore predisponente. Il dolore può aumentare dopo l'esercizio fisico e tra i segni clinici secondari si possono manifestare, anche in questo caso, pododermatite e dermatite perineale. All'esame fisico è possibile riscontrare dolorabilità, gonfiore, alterazioni posturali (Fig. 4) ed addirittura deformità delle articolazioni coinvolte. Per la diagnosi, oltre alla sintomatologia ed alla visita clinica, si possono eseguire radiografie, che mettono in evidenza la distensione della capsula sinoviale, ispessimento, mineralizzazione dei tessuti molli e presenza di osteofiti, ed il prelievo del liquido sinoviale (artrocentesi) che metterà in evidenza la componente monocitaria e consentirà di effettuare una diagnosi differenziale con l'artrite settica. La terapia è generalmente di tipo palliativo: somministrazione di antiinfiammatori non steroidei, limitazione del movimento e gestione corretta dell'animale dal punto di vista alimentare, fornendo una lettiera soffice e comoda e cercando di ridurre il peso corporeo quando eccessivo. Il dolore potrebbe provocare anoressia ed ileo, quindi il coniglio dovrà comunque continuare ad alimentarsi, altrimenti sarà necessario ricorrere all'alimentazione forzata. La laser terapia potrebbe essere utile per ridurre l'infiammazione ed ove possibile si può intervenire chirurgicamente per stabilizzare le articolazioni interessate. In alcuni studi sperimentali è stato somministrato acido ialuronico, celecoxib, PRP (Plateled Rich Plasma) e Torin 1 per via intra-articolare, CTX per via orale oppure acido acetilsalicilico e diclofenac per via parenterale.
La complicanza delle patologie osteo-articolari (o la loro concomitanza) e l'ipotrofia od atrofia delle masse muscolari può portare a fenomeni di paresi o paralisi, spesso aggravate da problematiche secondarie legate alla minore mobilità dell'animale ed all'incapacità di toelettarsi od assumere la corretta postura durante la defecazione e la minzione. Per cui dermatite perineale, pododermatite e miasi sono conseguenze attese.

PATOLOGIE DERMATOLOGICHE

La pododermatite, come evidenzia il nome stesso, è una patologia dermatologica che interessa la superficie plantare degli arti. Le lesioni podali nel coniglio possono comparire in qualunque momento della vita dell'animale ma, pur non essendo dunque un problema strettamente legato all'età, nel soggetto geriatrico risultano più frequenti, soprattutto quando legate ad un minor esercizio fisico correlato all'obesità od a patologie articolari. Alla base del fenomeno possono essere elencati diversi fattori oltre a quelli già citati, tra cui una certa predisposizione genetica, una ridotta copertura di pelo nella regione plantare, un fondo inadeguato (ad es. lettiera per gatti, pavimento abrasivo, ecc.), scarse condizioni igieniche, lettiera impregnata di feci ed urine. L'arto del coniglio, come è ben noto, non possiede cuscinetti plantari e la protezione della cute della superficie d'appoggio è garantita esclusivamente dalla copertura di pelo che funge da ammortizzatore. Quando questa barriera, per diversi motivi, diventa meno efficace od addirittura viene persa, la delicata cute rimane direttamente a contatto con il pavimento e quindi può essere soggetta ad abrasioni o a macerazione. Inizialmente compare alopecia, seguita da eritema, ulcerazione, infezioni batteriche secondarie e possibile necrosi (Fig. 5); la condizione algica spinge l'animale a muoversi di meno e questa immobilità aggrava la situazione riducendo ulteriormente l'afflusso di sangue nella regione plantare. Il fenomeno compare più di frequente a carico degli arti posteriori, quelli sottoposti a maggiore compressione, ma non risparmia anche la superficie plantare anteriore. Quando vi sia compromissione dei tessuti più profondi è possibile che si verifichi la lesione del tendine flessore superficiale e la comparsa di osteomielite. Nei casi più lievi in cui sia già presente una lesione ulcerativa è sufficiente una terapia antibiotica associata ad antidolorifici/antinfiammatori, la disinfezione locale con clorexidina o iodo-povidone, pomate antibatteriche e cicatrizzanti unite ad una corretta gestione, che prevede la permanenza su lettiera sempre pulita e morbida (ad es. fieno) e la risoluzione dei fattori predisponenti. Quando i tessuti vengono lesi più in profondità può rendersi necessaria, inoltre, la pulizia chirurgica con rimozione del tessuto necrotico. Il bendaggio può essere applicato, ma generalmente non viene ben tollerato dall'animale. La prognosi, quando le lesioni sono profonde, è

Fig.4. : lesione articolare

Fig.5. : pododermatite degli arti posteriori

spesso riservata mentre nei casi più lievi è necessaria un'attenzione continua onde evitare danni irreversibili e recidive. Anche la dermatite perineale è una patologia che può presentarsi a qualunque età, ma alcuni fattori predisponenti quali l'incontinenza urinaria, feci poco consistenti o diarrea, scarso movimento, artrosi e spondilosi vertebrale, la rendono particolarmente frequente nella fascia geriatrica. L'imbrattamento della regione perineale (Fig. 6) ad opera di feci ed urine provoca alopecia, infiammazione, ulcerazione ed infezioni batteriche secondarie a carico della zona interessata. La diagnosi è semplice, vista la peculiarità della manifestazione clinica, ma è importante individuare e risolvere la causa scatenante e limitare i fattori predisponenti. La zona interessata deve essere sottoposta a tricotomia e mantenuta sempre pulita e disinfettata. Devono essere somministrati per via sistemica sia antibiotici, a causa delle complicazioni batteriche sempre presenti, che antidolorifici, per via del dolore intenso. Sulle lesioni possono essere applicate, inoltre, pomate antibiotiche e cicatrizzanti e la lettiera deve essere morbida e sostituita di frequente.

IL CONIGLIO GERIATRICO: UN PAZIENTE ONCOLOGICO?

L'età, lo sappiamo dall'esperienza, è spesso legata a patologie di natura oncologica. L'adenocarcinoma uterino (Fig. 7) è la forma neoplastica sicuramente più frequente nella coniglia, in quanto può arrivare ad interessare ben oltre la metà delle femmine intere, secondo alcuni autori anche l'80% dei soggetti non sterilizzati. La patologia affonda le sue origini nell'età giovanile in quanto le alterazioni neoplastiche, conseguenza dell'iperplasia cistica dell'endometrio, iniziano già a partire da 1-2 anni di vita. L'evoluzione è molto lenta ed irrimediabilmente progressiva: spesso l'identificazione della patologia è un reperto occasionale in corso di visita clinica (palpazione) o a seguito di radiogramma eseguito per altri motivi. Le alterazioni sono multicentriche e possono interessare entrambe le corna uterine; inizialmente la patologia non provoca alterazioni visibili ma, con il suo progredire, a livello genitale alcuni segnali quali ematuria intermittente, con emissione di sangue o coaguli al termine della minzione, ipofertilità, aborti, riassorbimento fetale o mortinatalità possono indurre il sospetto. Purtroppo si tratta di una neoplasia maligna per cui la sua progressione ed evoluzione porta inevitabilmente a formazione di metastasi a livello di diversi organi ed apparati, in particolare polmoni (Fig. 8) e fegato. Pertanto l'animale, soprattutto in età avanzata, può manifestare perdita di peso, depressione, in alcuni casi anemia ma soprattutto dispnea, quando il coinvolgimento polmonare divenga marcato. Proprio la dispnea, i rantoli ed il tipico atteggiamento a "fame d'aria" con la testa estesa sul collo che si manifestano negli animali adulti od anziani, sono il motivo più frequente che spinge il proprietario a condurre la coniglia a visita. Negli stadi avanzati, quando il problema non sia già più confinato all'utero, la prognosi è generalmente infausta. La radiologia potrà evidenziare, oltre alle alterazioni uterine, le masse neoplastiche localizzate negli organi colpiti. La prevenzione passa attraverso la sterilizzazione chirurgica della femmina, da effettuarsi quanto più precocemente possibile ed in genere consigliata in età compresa tra sei mesi ed un anno. Nel caso di asportazione di un utero già interessato dal processo neoplastico, è necessario sottoporre l'animale a cadenza regolare, circa ogni sei mesi, a controllo radiografico di torace ed addome per verificare l'insorgenza successiva di metastasi.

Altre forme neoplastiche a carico dell'apparato genitale femminile che si possono manifestare in età avanzata, sebbene più rare rispetto all'adenocarcinoma uterino, sono il leiomioma ed il leiomiosarcoma, entrambe prevenibili attraverso la sterilizzazione precoce.

Nel maschio geriatrico possono comparire tumori testicolari sia benigni (adenoma delle cellule interstiziali, seminoma e il più raro teratoma) che maligni o metastatici (ad es. sertolioma), mono o bilaterali, con o senza aumento di volume dell'organo interessato od alterazione della sua consistenza. Spesso, in concomitanza dell'aumento di volume di uno dei due testicoli si osserva riduzione volumetrica dell'altro mentre la regione scrotale può essere soggetta ad irritazione ed ulcerazione. Nonostante la capacità metastatica di alcune neoplasie maligne (ad es. sertolioma), raramente si verifica l'invasione di altri organi per diffusione ematogena delle cellule tumorali, pertanto la rimozione chirurgica del testicolo è in genere risolutiva. La castrazione in giovane età rappresenta sicuramente il miglior strumento di prevenzione, soprattutto in caso di criptorchidismo.

Passando dai genitali ad altro distretto anatomico, è necessario sapere che, a differenza della maggior parte dei mammiferi, il timo nel coniglio perdura anche durante la vita adulta; a carico di quest'organo linfoide possono verificarsi diverse forme neoplastiche: il timoma, il carcinoma timico ed il linfoma, tra le quali il primo è quello probabilmente più frequente nell'età adulta o nel soggetto geriatrico, in quanto può comparire mediamente tra i 3 ed i 10 anni di vita. Si tratta di una neoplasia benigna ma ad elevata invasività

Fig.6. : grave dermatite perineale

Fig.7. : adenocarcinoma uterino

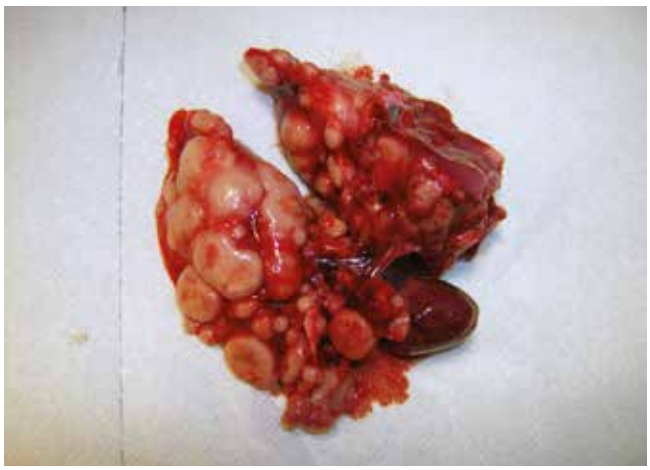

Fig.8. : metastasi polmonari

Fig.9. : sedimento urinario

locale, per cui la massa, di notevoli dimensioni, può provocare compressione a livello del cuore e dei grossi vasi o dei polmoni. I segni più evidenti, che spingono il proprietario a condurre a visita l'animale, sono l'esoftalmo bilaterale, dovuto al ristagno venoso del plesso retrobulbare che si verifica in conseguenza della compressione della vena cava craniale, a volte l'edema della porzione anteriore del corpo (testa, petto ed arti), nonché dispnea per la compressione diretta intratoracica. La diagnosi viene effettuata inizialmente per via radiografica ed è volta ad evidenziare lo spostamento verso l'alto della trachea e caudale del cuore; ulteriori indagini e possono essere condotte mediante Tomografia Assiale o prelievo bioptico ecoguidato. L'asportazione chirurgica della massa può essere risolutiva, ma deve essere eseguita con estrema attenzione e a seguito di un'accurata diagnostica per immagini per stabilirne i limiti anatomici, in quanto questa potrebbe invadere organi e tessuti circostanti, come ad esempio l'inglobamento della vena cava craniale. È possibile intervenire anche con la chemioterapia e l'utilizzo di corticosteroidi per il controllo della risposta infiammatoria.

PATOLOGIE URINARIE

L'urolitiasi è molto frequente nel coniglio, ed il fenomeno può divenire più frequente od evidente in età avanzata. I calcoli possono essere riscontrati sia a livello renale che ureterale o vescicale, favoriti dalla presenza fisiologica di elevati livelli di sali di calcio nell'urina (Fig. 9), facilmente osservabili sotto forma di sedimento all'interno della provetta dopo il prelievo ma anche all'esame radiografico. I segni clinici che conducono al sospetto, che dovrà poi essere confermato per via ecografica o radiografica, sono disuria, minzione dolorosa, incontinenza urinaria, ematuria e, ultimo ma non per importanza, è frequente la comparsa di dermatite perineale; gli uroliti possono poi arrecare danno al rene o determinare la comparsa di cistite e, quando incanalati in uretra, determinare forte dolore acuto od addirittura ostruzione.

Nei conigli geriatrici l'insufficienza renale cronica è un'evenienza non rara, generalmente conseguente a fenomeni patologici progressivi (ad es. encefalitozoonosi, calcolosi, intossicazioni, infezioni, tumori e forme degenerative) che portano ad un danno renale cronico, in alcuni casi accompagnato da calcificazione dei tessuti. Il coniglio affetto da insufficienza renale cronica in genere mantiene inalterato l'appetito ma perde peso; a parte questo, i rilievi di laboratorio non differiscono da quanto si osserva negli altri animali da compagnia: a livello biochimico è possibile osservare aumento di urea, creatinina e fosforo ed una diminuzione del calcio, in alcuni casi accompagnati da una lieve anemia non rigenerativa ed una diminuzione del peso specifico delle urine con proteinuria. In ogni caso un animale adulto od anziano che presenti contemporaneamente dimagrimento, appetito conservato, poliuria e polidipsia deve sempre essere indagato per una possibile insufficienza renale cronica.

OCCHI E REGIONE PERIOCULARE

Le patologie oculari non sono prerogativa dell'animale geriatrico, ma poiché alcune di queste vengono spesso osservate tardivamente oppure trascurate, possono presentarsi con maggiore frequenza nel soggetto adulto. La dacriocistite, ovvero l'infiammazione con conseguente ostruzione del dotto naso-lacrimale, è molto frequente nel coniglio anziano ed è spesso conseguenza di ascessi a livello della mascella o fenomeni di malocclusione a carico dei molariformi superiori, alterazioni in grado di determinare compressione del condotto e mancato drenaggio del liquido lacrimale. Il dotto stesso può comunque andare incontro a fenomeni infiammatori ed infettivi locali o essere interessato da accumulo di materiale (cellule, sali, pus) che può determinarne il restringimento o l'ostruzione, a volte irreversibile. I principali segni clinici sono epifora, alopecia della regione periorbitale e dermatite facciale, mono o bilaterale. L'incannulamento ed il lavaggio del dotto rappresentano l'intervento di elezione, non sempre risolutivo o addirittura non sempre possibile. In presenza di irritazione od infezione perioculare è necessario intervenire somministrando anche antiinfiammatori ed antibiotici per trattare la dermatite facciale. Nel coniglio anziano sono frequenti altre patologie del globo oculare quali la blefarite, la cheratite e la cataratta.

La blefarite è un'infiammazione delle palpebre, e può essere causata da agenti infettivi o irritanti. Tra i primi vanno annoverati ***Pasteurella multocida***, un tempo considerata come il più frequente, e la mixomatosi, causata da un ***Poxvirus***, trasmesso per via diretta o da vettore (zanzare e mosche). In generale, la blefarite si manifestano con aumento di volume delle palpebre e secrezioni dense e lattescenti. Le infezioni causate da agenti batterici possono essere trattate mediante l'impiego di antibiotici locali e per via sistemica, mentre per la mixomatosi purtroppo non esiste terapia, ma in genere nelle forme lievi le lesioni sono autolimitanti.

Le blefariti irritative possono essere causate da alterazioni anatomiche palpebrali o dall'utilizzo di materiale di lettiera non appropriato.

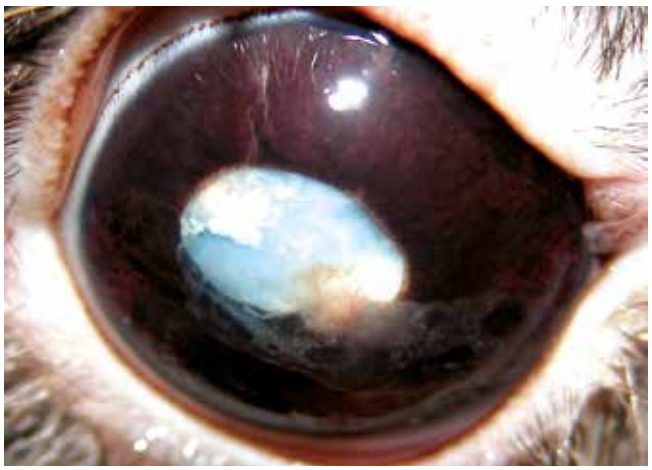

Fig.10. : cataratta ed uveite facolitica

Fig.11. : glaucoma

La cheratite è un'infiammazione della cornea che può essere causata da alterazioni quali-quantitative del film lacrimale o da alterazioni palpebrali. Lesioni traumatiche, ad opera di frammenti di paglia o graffi inferti da altri conigli, possono interessare la cornea e portare ad ulcerazioni ed infezioni secondarie. Le cheratiti si manifestano con perdita della trasparenza corneale ed eventuale vascolarizzazione superficiale o profonda. La terapia si basa sull'eliminazione della causa e sull'utilizzo di antibiotici.
La cataratta (Fig. 10) rappresenta uno dei motivi più frequenti di perdita della visione e si manifesta con un'opacità biancastra all'interno dell'occhio. Può essere classificata, in base alla causa, in congenita, ereditaria, spontanea, traumatica, senile o anche infettiva, come nel caso dell'infezione da ***Encephalitozoon cuniculi***, nel qual caso si verifica una rottura della lente con imponente infiammazione intraoculare (uveite facoclastica).
Lo spostamento in avanti del globo oculare (esoftalmo), monolaterale o bilaterale, può essere conseguenza di patologie extraoculari, quali ad esempio ascessi retrobulbari, neoplasie o timoma.
Un aumento di volume del globo (buftalmo), può essere causato da un innalzamento della pressione intra-oculare (glaucoma) (Fig. 11), come avviene ad esempio nel coniglio Bianco di Nuova Zelanda, nel quale è stato riconosciuto essere primario ed ereditario, oppure legato ad infezioni e/o infiammazioni intraoculari. La terapia si basa sulla somministrazione di colliri atti a ridurre la produzione di umor acqueo o a facilitarne l'escrezione.

ALTERAZIONI CARDIO-RESPIRATORIE

La frequenza respiratoria nel coniglio a riposo è di 30-60 atti respiratori/minuto, che tendono ad aumentare notevolmente durante la visita clinica o a seguito di episodi stressanti, così come la frequenza cardiaca, fisiologicamente compresa tra 200 e 300 bpm, e la pressione sistolica (120-180 mm/Hg). La maggior parte delle disfunzioni cardiache nel coniglio vengono diagnosticamente in tarda età, spesso casualmente, a seguito del riscontro di segni clinici generici come tachipnea, dispnea, letargia, cianosi delle mucose, riduzione dell'attività fisica od affaticamento, anoressia, dimagrimento e sincopi. Vista la sua condizione di animale decisamente stressabile, le cardiomiopatie nel coniglio possono essere favorite dalla secrezione di catecolamine. Inoltre il coniglio

Fig.12. : torcicollo

anatomicamente possiede un circolo coronarico limitato che può essere alla base di fenomeni ischemici. La miocardite può essere conseguenza di patologie infettive come la Malattia di Tyzzer e l'encefalitozoonosi mentre le endocarditi posso esitare a seguito di eventi setticemici. Tra le cardiomiopatie acquisite nel coniglio sono descritte la cardiomiopatia ipertrofica, dilatativa e restrittiva mentre tra le congenite la DIA (difetto interatriale), PDA (dotto arterioso pervio) e DIV (difetto interventricolare).
Dal punto di vista dell'apparato respiratorio, il coniglio possiede una massa polmonare relativamente ridotta: tra le principali patologie che secondariamente provocano difficoltà respiratoria in questa specie ricordiamo il timoma, l'adenocarcinoma uterino, e malattie batteriche con localizzazione a livello delle alte o basse vie respiratorie, per lo più batteriche (ad es. ***Pasteurella multocida***, ***Staphylococcus aureus***, ***Klebsiella pneumoniae***, ***Bordetella bronchiseptica***, ecc.). Animali con una storia clinica di infezioni ricorrenti o frequenti recidive possono presentare un parenchima polmonare significativamente compromesso e quindi andare incontro a sintomatologia dispnoica (atteggiamento a fame d'aria) imponente.

ENCEPHALITOZOONOSi

Encephalitozoon cuniculi è un Microsporidio, ovvero un parassita intracellulare obbligato molto diffuso, la cui prevalenza, sia nel coniglio da carne che in quello da compagnia, è

molto elevata. Diversi studi recenti hanno dimostrato l'elevata prevalenza di ***E. cuniculi*** in conigli pet (il 52% nel Regno Unito ed il 67,2% in Italia), sebbene la comparsa dei segni clinici sia ridotta ad una percentuale molto bassa degli animali infetti, per cui decorre in maniera per lo più asintomatica. L'infezione può essere contratta sia per via transplacentare che attraverso l'ingestione di spore emesse attraverso l'urina degli animali infetti. Nelle forme sintomatiche i segni clinici possono essere diversi, tra cui il cosiddetto "torcicollo" (sindrome vestibolare) (Fig. 12), atassia, tremori, convulsioni, paralisi di uno o più arti, uveite facoclastica, cataratta, rottura del cristallino, incontinenza urinaria ed insufficienza renale. Di conseguenza è semplice capire quali siano gli organi per cui il parassita manifesta un maggiore tropismo: sistema nervoso centrale, rene ed occhio. I segni clinici sono piuttosto suggestivi, ma la diagnosi di certezza può essere ottenuta solo ***post-mortem*** per via istologica. La sierologia risulta comunque un valido aiuto nella diagnosi, così come la biologia molecolare, mentre l'osservazione microscopica delle spore nell'urina, vista la sua limitata escrezione, non rappresenta un utile strumento per individuare i soggetti infetti. Per la terapia sono state proposte diverse soluzioni, ma attualmente una delle più gettonate è il fenbendazolo; il trattamento medico è volto principalmente all'eliminazione del parassita mentre i danni cronici indotti dalla sua presenza sono spesso irreversibili. Eventuali crisi convulsive devono essere tenute sotto controllo con la somministrazione di benzodiazepine mentre è controverso l'utilizzo dei corticosteroidi.

BIBLIOGRAFIA

1. AAVV. Collana di Summa. "Nuovi Animali da Compagnia". Ed. Point Veterinaire Italie, 2000
2. Avanzi M, Crosta L, Peccati C, Selleri P. "Diagnosi e terapia degli animali esotici".Elsevier, 2008
3. Castellitto C. "Le principali patologie cardiache nei piccoli mammiferi". Atti secondo incontro SIVAE, 2016
4. Cheng NT., Guo A., Cui YP. "Intra-articular injection of Torin 1 reduces degeneration of articular cartilage in a rabbit osteoarthritis model". BONE & JOINT RESEARCH, June 2016, vol. 5, n. 6, 218-224
5. Choi BH., Seo AR., Kim KH., Min BH., Park SR. "Low-Intensity Ultrasound Alleviates Osteoarthritis In Vitro and in a Rabbit Model". Journal of Medical Devices, JUNE 2011, Vol. 5
6. Croce A. "Animali esotici da compagnia". Poletto, 2007
7. Del Duca V. "Risoluzione chemioterapica del timoma in un coniglio". Atti secondo incontro SIVAE, 2013
8. Dipineto L., Rinaldi L., Santaniello A., Sensale M., Cuomo A., Calabria M., Menna LF, Fioretti A. "Serological survey for antibodies to Encephalitozoon cuniculi in pet rabbits in Italy". Zoonoses Publica Health, 2008, 55(3), 173-175
9. Gabrisch K., Zwart P. "Medicina e chirurgia dei nuovi animali da compagnia – Roditori e piccoli mammiferi". UTET, 2001
10. Gelatt KN. "Veterinary Ophthalmology". Wiley-Blackwell, 2013
11. Guandalini A., Perruccio C., Pizzirani S. "Oftalmologia". Poletto, 2006
12. Harcourt-Brown F. "Textbook of rabbit medicine". Butterworth Heinemann, 2004
13. Hillyer EV., Queensberry KE. "Ferrets, rabbits and rodents – Clinical medicine and surgery". WB Saunders Company, 1997
14. Jiang D., Zou J., Huang L., Shi Q., Zhu X., Wang G., Yang H. " Efficacy of Intra-Articular Injection of Celecoxib in a Rabbit Model of Osteoarthritis". International Journal of Molecular Sciences, 2010, 11, 4106-4113
15. Kalbkhani M., Dehghani SN., Najafpour A., Haddadi NS., Hossein KM. "Effects of Platelet Rich Plasma (PRP) in Treatment of Experimentally Induced Osteoarthritis in Rabbit's Knee Joint". Advances in Stem Cells, 2014
16. Keeble EJ., Shaw DJ. "Seroprevalence of antibodies to Encephalitozoon cuniculi in domestic rabbits in the United Kingdom". Veterinary Record, 2006, 158, 539-544
17. Liu J., Wu C., Wang D., Wang L., Sun S. " Acetylsalicylic acid combined with diclofenac inhibits cartilage degradation in rabbit models of osteoarthritis". EXPERIMENTAL AND THERAPEUTIC MEDICINE, 2016, 12, 177--182
18. Lu HT., Hsieh MS., Cheng CW., Yao LF., Hsu TY., Lan J., Kim KY., Oh SJ., Chang YH., Lee CH., Lin YF., Chen CH. "Alterative effects of an oral alginate extract on experimental rabbit osteoarthritis". Journal of Biomedical Science, 2015, 22, 64
19. Lu HT., Sheu MT., Lin YF., Lan J., Chin YP., Hsieh MS., Cheng CW., Chen CH. "Injectable hyaluronic-acid-doxycycline hydrogel therapy in experimental rabbit osteoarthritis". BMC Veterinary Research, 2013, 9, 68
20. Meredith A., Flecknell P. "Rabbit Medicine and Surgery". BSAVA, 2006
21. Oshima Y., Coutts RD., Badlani NM., Healey RM., Kubo T., Amiel D. "Light-emitting diodes (LEDs) are complex semiconductors that convert electrical current into incoherent narrow-spectrum light". Biomedicine & Pharmacotherapy , 2011, 65, 224–229
22. Papeschi C., Sartini L. "Dermatologia del coniglio da compagnia". Summa Animali da Compagnia, 2016 (3), 21-29
23. Papeschi C., Sartini L. "Il coniglio da compagnia e le problematiche dell'apparato genitale". Summa Animali da Compagnia, 2013 (5), 36-45
24. Rosenthal K., Forbes N.A., Frye F.L., Lewbart G.A. "Exotic Animal Medicine and Husbandry". Manson Publishing LTD, 2008
25. Spadola F, Di Giuseppe M. "Medicina e chirurgia del coniglio da compagnia". Editrice Genoma, 2012
26. Wu J., Zhang Z., Qin X., Cai X., Hu F. "Platelet-Rich-Plasma alleviates pathological symptoms in a rabbit model of osteoarthritis". International Journal of Clinical Experimental Medicine, 2016, 9(11), 21038-21047

Gruppo di Studio AIVPA
Animali, Benessere e Comportamento

Gruppo di Studio AIVPA
Medicina Legale, Bioetica e Deontologia
Applicate alla Professione Veterinaria

Gruppo Italiano Studio Pediatria Veterinaria

Associazione di Studi Etologici e
Tutela della Relazione con gli animali

"LA RESPONSABILITÀ DEL MEDICO VETERINARIO NELLA VISITA DI COMPRAVENDITA E COMPORTAMENTALE"

Milano, sabato 8 Aprile 2017

AULA 1 - Università degli Studi di Milano, Via Ponzio

Con il Patrocinio
Dipartimento di Medicina Veterinaria – Università di Milano
Ordine dei Medici Veterinari della Provincia di Milano

8.00 Registrazione Partecipanti
8.45 Saluto delle Autorità

Sessione GISPEV – MELEFOVET - Moderatore: Prof.ssa Maria Cristina Veronesi

09.00 "I riferimenti normativi nella visita di compravendita del cane cucciolo" ***Giovanni Cubeddu***

09.45 "Principali patologie del cucciolo in compravendita: aspetti congeniti, ereditari, infettivi ed infestivi" ***Marzio Panichi***

10.30 - 11.00 Intervallo

11.00 "Le garanzie di legge ex C.C.. e gli Usi e consuetudini: interpretazioni giurisprudenziali" ***Giovanni Cubeddu***

11.45 "Casi pratici di contenziosi civili e penali nella commercializzazione dei cuccioli" ***Giovanni Cubeddu – Ferdinando Meregaglia – Marzio Panichi***

12.30 Discussione
12.45 Pausa Pranzo

Sessione ABC – MELEFOVET - Moderatore: Dott.ssa Raffaella Bestonso

14.15 "Le principali anomalie comportamentali e i loro risvolti medico legali" ***Clara Palestrini***

15.00 "Aggressività nei cani di canile: la gestione del cane nel presente e nel futuro" ***Manuela Michelazzi***

15.45 Intervallo
16.15 "Responsabilità civile e penale del venditore e del proprietario del cane aggressivo" ***Marzio Panichi***

17.00 "La responsabilità civile e penale del Medico Veterinario Comportamentalista e dell'educatore cinofilo" ***Paola Fossati***

17.45 *Discussione*
18.00 *Chiusura dei lavori*

Per informazioni **MV Congressi SpA**, Via Marchesi 26 D, 43126 Parma, tel. 0521 290191int. 16 fax 291314
aivpa@mvcongressi.it **WWW.AIVPA.IT** **WWW.ASETRA.IT** **WWW.GISPEV.ORG**

ASSOCIAZIONE ITALIANA VETERINARI PICCOLI ANIMALI

56° AIVPA – LVI ANNUAL CONFERENCE
CONGRESSO ANNUALE AIVPA

"Fa che il cibo sia la tua medicina
e che la medicina sia il tuo cibo"

Ippocrate, 460-377 a.C

✓Approfondimenti e novità sui seguenti temi:

- Nefropatie ed Alimentazione
- Alimentazione e qualità di vita
- Patologie digerenti ed Alimentazione
- Alimentazione e Oncologia
- Alimentazione e Comportamento
- Alimentazione ed apparato cardiovascolare

✓Un panel di Speaker nazionali di assoluta caratura

Ed inoltre:

- Le novità presentate dalle principali aziende del settore
- Spazi e tempi per il networking con tanti colleghi
- Una sede facilmente raggiungibile ed un ampio parcheggio gratuito
- Un' area catering e area espositiva in collegamento diretto alle sale congresso, in una luminosa e accogliente galleria

Diventa SOCIO AIVPA!

Potrai usufruire di numerosi vantaggi:

- Poter partecipare a condizioni agevolate a congressi, seminari e corsi di AIVPA, Associazioni Affiliate e Gruppi di Studio
- Ricevere il periodico dell'associazione «AIVPA Journal»
- Ricevere il periodico di AIVPAFE «La rassegna di medicina felina»
- Usufruire di un «Servizio news» aggiornato e specifico
- Potersi iscrivere, a quota ridotta, alle Società Specialistiche Affiliate
- Poter aderire gratuitamente ai Gruppi di Studio
- Avere opportunità di scambi scientifici internazionali, con l'affiliazione agli autorevoli organismi sovranazionali WSAVA e FECAVA

ISCRIVITI DAL SITO WEB: www.aivpa.it

AIVPA

ASSOCIAZIONE ITALIANA VETERINARI PICCOLI ANIMALI

PROGRAMMA

PIACENZA 5-6-7 MAGGIO 2017 PIACENZAEXPO

VENERDÌ 5 Maggio 2017

SALA CONGRESSI

Nefropatie ed Alimentazione
Moderatore: Valeria **GRIECO**

Relatori:
- C. **BROVIDA**
- M. **CALDIN**
- S. **SCARPONA**
- I. **LUPPI**
- G. **CUBEDDU**
- F. **MEREGAGLIA**
- M. **PANICHI**
- A.M. **PASSANTINO**

SALA B

associazione italiana veterinari patologia felina
aivpafe

Gestione alimentare dei disturbi endocrini del Gatto
Moderatore: Natalia Sanna

Relatore:
- T. **FURLANELLO**

INFORMAZIONI

É possibile iscriversi esclusivamente on line dal seguente link:

http://mvcongressi.onlinecongress.it/Cod1808

tutte le informazioni sul sito:
www.aivpa.it

Segreteria organizzativa

MV CONGRESSI
Meeting & Association Management

Tel. +39 0521.290191
Fax +39 0521.291314
aivpaeventi@mvcongressi.it
www.mvcongressi.com

SABATO 6 Maggio 2017

SALA CONGRESSI

Alimentazione e qualità di vita
Moderatore: Giacomo **ROSSI**

Relatori:
- A. **NENCIONI**
- E. **NOVELLINO**

Alimentazione e comportamento
Moderatore: Giacomo **ROSSI**

Relatori:
- R. **BESTONSO**
- M. **CERQUETELLA**

Patologie digerenti ed Alimentazione
Moderatore: Matteo **CERQUETELLA**

Relatori:
- T. **FURLANELLO**
- B. **TONINI**
- M. **CALDIN**
- D. **BETTÌO**

Cena sociale - Social dinner

SALA B

SITOV

Malattie Ortopediche nel cucciolo e alterazioni dello sviluppo scheletrico
Moderatore: Sabato **MOSCIA**

Relatori:
- A. **PALUMBO PICCIONELLO**
- R. **RICCI**
- M. **VITULANO**
- T. **NICETTO**

Fratture Giovanili
Moderatore: Giuliano **PEDRANI**

Relatori:
- A.**TESTA**
- M. **ISOLA**

Lussazioni congenite e casi clinici interattivi
Moderatore: Giuliano **PEDRANI**

Relatore:
- A. **SALVAGGIO**

Casi Clinici di Colleghi

DOMENICA 7 Maggio 2017

SALA CONGRESSI

Alimentazione e oncologia
Moderatore: Vittorio **PEPE**

Relatori:
- D. **BETTÌO**
- F. **VALENTINI**
- G. **ROSSI**
- A. **GAVAZZA**

Miglior Tesi - Giovane Socio AIVPA

Sindromi G.I. ed Alimentazione
Moderatore: Sara **BERARDI**

Relatori:
- M. **CERQUETELLA**
- M. **CALDIN**
- G. **PENGO**

Alimentazione ed apparato cardiovascolare
Moderatore: Stefano **MERLO**

Relatori:
- P. **KNAFELZ**
- M. **CALDIN**
- E. **FUSI**

SALA B

ASSOCIAZIONE ITALIANA MEDICINA VETERINARIA EMOTRASFUSIONALE

Medicina Emotrasfusionale nel gatto
Moderatore: Daniela **PROVERBIO**

Relatori:
- D. **PROVERBIO**
- L. **BAGGIANI**
- G. **DI TOMMASO**
- E. **SPADA**
- C. **AGNOLI**

AIVPA anc GRUPPO DI STUDIO ANC

La gestione alimentare degli animali non convenzionali
Moderatore: Cristiano **PAPESCHI**

Relatori:
- S. **PESARO**
- V. **CROCE**
- R. **CECCHERELLI**
- C. **PAPESCHI**

Con il Contributo di

almo nature pet food + amore

Farmina Pet Foods Happy pet. Happy you.

PURINA Your Pet, Our Passion.

ADERISCI GRATUITAMENTE ALLA SECONDA EDIZIONE

CUCCIOLIAMORI 2^ EDIZIONE

Conoscere i nostri animali per proteggerli e crescere migliori

In Collaborazione con AIVPA Associazione Italiana Veterinari Piccoli Animali

Cari Colleghe/i,

sono lieto di comunicarVi che **AIVPA®** si è riconfermato partner ufficiale ed esclusivo con **CSE Italia Srl** per la realizzazione del **progetto didattico gratuito CuccioliAmori** rivolto a tutte le **Scuole Primarie Italiane** per l'**A.S.2016-2017**, con l'obiettivo di **informare e formare** le nuove generazioni a sviluppare un **rapporto corretto e consapevole con gli animali da compagnia**, coinvolgendo famiglie ed Istituzioni.
CuccioliAmori, supportato da **Cargill srl** e **Wash Dog** e dal media partner **RadioBau**, sarà presentato in **Conferenza Stampa il 4 ottobre 2016** presso la **Camera dei deputati a Roma**, col patrocinio del **Ministero della Salute**, e saranno presenti i referenti delle istituzioni coinvolte.

CuccioliAmori ha raggiunto nella **1^ edizione** circa **70mila alunni** e i loro **genitori, 4mila insegnanti** e **1.500 studi veterinari**, che hanno ricevuto gratuitamente i kit didattici. Il sito **www.cuccioliamori.it** costituisce un ulteriore supporto didattico ed informativo dove insegnanti, veterinari, bambini e famiglie possono **visionare e scaricare i materiali del kit in versione digitale, consultare il regolamento di partecipazione, accedere all'area multimediale, alla sezione dove saranno pubblicati gli elaborati finali delle classi, scoprire le scuole aderenti e partecipare al concorso a premi.**

Compito di **AIVPA** è quello di valorizzare culturalmente e deontologicamente la **professionalità dei medici veterinari, il benessere degli animali e lo sviluppo di corretti rapporti tra questi ultimi e l'uomo.**
Per questo motivo abbiamo predisposto un KIT anche per VETERINARI AIVPA, completamente **GRATUITO**, contenente il materiale didattico da esporre nel proprio studio, in modo da sensibilizzare le famiglie su quanto i bambini troveranno nella scuola in un ambito didattico partecipato e collettivo.

Il kit CuccioliAmori contiene:
- **SCHEDA DI PRESENTAZIONE** del progetto;
- **LIBRETTO DIDATTICO** che tratterà diversi argomenti relativi al mondo degli animali da compagnia;
- **LOCANDINA** da apporre nel proprio studio;
- **CARTOLINE** per veicolare il progetto alle famiglie.

Augurandomi un Vostro gradimento e larga partecipazione, invio cordiali saluti

Il Presidente AIVPA
Prof. Giacomo Rossi

Società Organizzatrice
Cse Italia srl
www.cse-italia.it

Per ricevere GRATUITAMENTE i kit presso il tuo studio da ottobre 2016
COMPILA IN STAMPATELLO i campi sottostanti ed invia questa scheda
all'e-mail: segreteria@cuccioliamori.it oppure al fax: 045 8940040
per ulteriori informazioni: Tel. 342 7611414 (dal lunedì al venerdì 9.30 - 13.00)

Indirizzo per la spedizione dei kit:

**campi obbligatori*

Ragione Sociale* .....

Nome*..... Cognome*.....

Via*.....N°*..... Cap*.....

Comune* ..... Prov.*.....Tel/Cell*.....

Fax.....E-Mail*.....

Richiedo n. Kit "CuccioliAmori"* ☐ 1 ☐ 2 ☐ 3 ☐ 4 ☐ 5
(barrare con una x)

Giorni e orari per consegna Kit* .....

Informativa ai sensi del D.Lgs. 196/2003. *CSE Italia Srl, con sede legale in Verona via del Perlar 37b, in qualità di Titolare del trattamento, La informa, ai sensi dell'art. 13 del D.lgs. 30-06.2003 n. 196 (Codice Privacy), che i Suoi dati saranno utilizzati esclusivamente ai fini del progetto CuccioliAmori. È Suo diritto accedere ai Suoi dati, ottenere senza ritardo l'aggiornamento o la cancellazione per eventuali trattamenti in violazione di legge, di opporti al trattamento dei Suoi dati per finalità commerciale o pubblicitaria nonché richiedere l'elenco completo ed aggiornato di tutti i Responsabili del trattamento, contattando CSE Italia Srl.*

www.youbefox.com
prenota, mangia, sorridi…DONA!

Caro Socio,

la presente per illustrarti il nuovo patrocinio tra **AIVPA** e **youbefox.com**, l'innovativa piattaforma solidale, dedicata alla ristorazione, che dal 1° Marzo 2017 è on line sul WEB, in collaborazione con FONDAZIONE TELETHON, CROCE ROSSA ITALIANA, ADMO (Associazione Donatori Midollo Osseo), EMERGENCY, AMREF, FONDAZIONE OPERATION SMILE ITALIA ONLUS, INTERSOS, e il DIPARTIMENTO SOLIDARIETA' EMERGENZE della Federazione Italiana Cuochi.

L'iniziativa si fonda su un semplice principio solidale:
prenotando al ristorante attraverso youbefox.com, una parte del proprio conto sarà devoluta in beneficenza dal ristoratore ad uno dei progetti solidali promossi dalle Associazioni benefiche partner, a propria scelta e ***senza costi aggiuntivi al conto pagato.***

La procedura di donazione avviene in modo totalmente trasparente, in quanto il ristoratore ha l'obbligo, per contratto, di certificare a Youbefox ogni conto solidale entro 7 giorni dal pagamento dello stesso. A certificazione avvenuta il cliente può verificare la correttezza del proprio conto e della relativa donazione dall'e-mail di conferma che gli sarà stata inviata da Youbefox e dal proprio account Youbefox gratuito e, qualora rilevi qualche incorrettezza, potrà segnalarla inviando a Youbefox copia dello scontrino/fattura.

Si precisa che YOU BE FOX non è un portale di prenotazioni e non sono previste recensioni né sconti, pertanto la qualità del servizio è garantita dal prezzo pagato al normale costo indicato sul menù del ristorante.

Le somme raccolte dalle donazioni, saranno pubblicate sul sito web ed aggiornate in tempo reale ad ogni certificazione. Ogni utente registrato a Youbefox, inoltre, potrà vedere lo storico delle proprie prenotazioni e delle relative donazioni.

Una volta che avrai creato gratuitamente il tuo account solidale su youbefox.com (come privato o come azienda) ti preghiamo di impostare AIVPA come Associazione Partner alla quale sei associato (1. Accedi al tuo account dalla homepage - 2. Clicca su "Gestisci account"); **AIVPA**, sarà così in grado di dimostrare la propria partecipazione ai progetti benefici scelti dagli associati in occasione dei loro pranzi e cene solidali.

Qualora non trovassi nella lista on line il tuo ristorante preferito, potrai comunque richiedergli una prenotazione dall'area apposita: YOUBEFOX lo contatterà a tuo nome e in caso di risposta positiva ti invierà conferma della prenotazione via e-mail. In più, il ristorante segnalato sarà inserito nell'elenco dei ristoranti solidali.

Il Consiglio Direttivo AIVPA

Associazione Italiana Veterinari Piccoli Animali

PROMOZIONE STUDENTI
EVENTI AIVPA 2017

AIVPA, per favorire un contatto più stretto tra i futuri Colleghi e le attuali realtà professionali e scientifiche, ha istituito una quota di partecipazione agevolata **per tutti gli STUDENTI iscritti al Corso di Laurea Specialistica in Medicina Veterinaria.**

Per usufruire della Promozione l'interessato potrà inviare alla nostra Segreteria Delegata - Medicina Viva - la scheda di adesione come di seguito riportato.

Per l'iscrizione ad ogni singola manifestazione prescelta sarà sufficiente inviare una mail alla Segreteria (segreteria@aivpa.it), che provvederà ad inserire il nominativo nell'elenco dei partecipanti iscritti all'evento.

SCHEDA DI ADESIONE

da rispedire allegando copia del versamento a:

MV Congressi SpA, Via Marchesi 26 D, 43126 Parma** fax **0521 291314 aivpa@mvcongressi.it

Cognome _____

Nome _____

Indirizzo ab. _____

Cap _____ Città _____ Prov. _____

Tel. _____ Fax _____

e-mail _____

Codice Fiscale _____

Nato a _____ Prov. _____ il _____

Confermo la mia adesione alla Promozione Studenti AIVPA valida per l'anno 2017 e dichiaro di essere iscritto al Corso di Laurea Specialistica in Medicina Veterinaria della Facoltà di _____ - Anno _____ *(come da documento allegato).*

Invio pertanto la quota di € 30,00 (*IVA inclusa*) per poter usufruire dei seguenti vantaggi:

- partecipazione **GRATUITA** ai Seminari AIVPA **2017**
- partecipazione **GRATUITA** ai Congressi AIVPA **2017** *(ove previsto)*
  (servizio di traduzione simultanea e catering non inclusi, ove previsti, usufruibili previo versamento quota supplementare)
- partecipazione **GRATUITA** agli Incontri dei Gruppi di Studio AIVPA **2017**
- Bollettino **AIVPA** e Rassegna di **Medicina Felina** (4 numeri annui per ogni Rivista) **invio GRATUITO**

Ho effettuato il versamento *(come da ricevuta allegata)* **tramite:**

☐ **Vaglia postale** intestato a: MV Congressi SpA – Via Marchesi 26 D – 43100 Parma
☐ **Assegno di conto corrente:** intestato e spedito (per raccomandata) a MV Congressi SpA - Via Marchesi 26 D – 43126 Parma
☐ **Bonifico bancario** intestato a **MV Congressi SpA** – CARISBO, Ag. Via Massimo D'Azeglio 29/c, Parma
IBAN IT32 R063 8512 7311 0000 0000 613 BIC/SWIFT IBSPIT2B

Indicare nella causale del versamento/vaglia "cognome – nome e cod. "1844"

DATI PER LA FATTURAZIONE

Intestazione _____

Indirizzo _____

Codice Fiscale _____ Partita Iva _____

Email _____ *(la fattura verrà spedita in formato pdf)*

Informativa: Ai sensi del D.lgs n. 196/03 si informa che i Suoi dati personali acquisiti tramite il presente coupon/modulo saranno trattati, con l'utilizzo anche di strumenti elettronici, unicamente per finalità connesse allo svolgimento del Convegno. Il conferimento dei dati è facoltativo ma necessario, la loro mancata indicazione comporta l'impossibilità di adempiere alle prestazioni richieste. I dati saranno trattati unicamente da personale incaricato (addetti di amministrazione e di segreteria), a istituti di bancari, a soggetti ai quali la comunicazione risulti necessaria per legge e al Ministero della Salute ai fini ECM. I Suoi dati potranno essere comunicati ad hotel, agenzie viaggio, compagnie aeree e marittime I suddetti dati potranno essere utilizzati anche per informarLa dei nostri futuri eventi se esprimerà il Suo consenso per tale finalità. Le ricordiamo infine che Le sono riconosciuti i diritti di cui all'art. 7 del D.lgs. 196/2003 in particolare, il diritto di accedere ai Suoi dati personali, di chiederne la rettifica, l'aggiornamento e la cancellazione, rivolgendo le richieste al responsabile per il riscontro all'interessato Dr. Franco Aiello. Il titolare è MV Congressi Spa con sede in Parma,Via Marchesi 26 D.

Consenso al trattamento dei dati personali ☐ SI ☐ NO

Consenso all'invio tramite e-mail o fax di materiale informativo. ☐ SI ☐ NO

Data _____ Firma _____

Associazione Italiana Veterinari Piccoli Animali

SCHEDA DI ISCRIZIONE o RINNOVO

da spedire con copia del versamento a: MV Congressi SpA Via Marchesi 26 D 43126 Parma - fax 0521-291314 - segreteria@aivpa.it

Cognome e Nome _____

Domiciliato in Via _____

CAP _____ Città _____ Prov. _____

Tel. _____/_____ Cell. _____/_____ Fax _____

e-mail *(in stampatello)* _____

Codice Fiscale Personale ***(obbligatorio)*** _____

Nato a _____ il _____

Dichiara di essere Libero Professionista, iscritto all'Ordine dei Medici Veterinari della Provincia di _____ Tessera n° _____ e di accettare lo Statuto ed il Regolamento dell'Associazione.

❑ NUOVO SOCIO Anno **❑ RINNOVO per l'anno**

❑ Socio AIVPA	**€ 110,00**
❑ NEOLAUREATO (ultimi 3 anni) (allegare copia documento attestante l'appartenenza) (non comprende l'iscrizione alle Associazioni Affiliate)	**€ 60,00**

Quota pacchetto: AIVPA + Associazioni Affiliate *(barrare l'Associazione Affiliata prescelta)*

❑ Socio AIVPA + 1 Associazione Affiliata	€ 135,00	❑ AIMVET	❑ AIVPAFE	❑ CARDIEC	❑ GISPEV	❑ SITOV
❑ Socio AIVPA + 2 Associazioni Affiliate	€ 155,00	❑ AIMVET	❑ AIVPAFE	❑ CARDIEC	❑ GISPEV	❑ SITOV
❑ Socio AIVPA + 3 Associazioni Affiliate	€ 175,00	❑ AIMVET	❑ AIVPAFE	❑ CARDIEC	❑ GISPEV	❑ SITOV
❑ Socio AIVPA + 4 Associazioni Affiliate	€ 195,00	❑ AIMVET	❑ AIVPAFE	❑ CARDIEC	❑ GISPEV	❑ SITOV
❑ Socio AIVPA + 5 Associazioni Affiliate	€ 215,00	❑ AIMVET	❑ AIVPAFE	❑ CARDIEC	❑ GISPEV	❑ SITOV

ADESIONE AI GRUPPI DI STUDIO *(incluso nella quota AIVPA)*

- ❑ **ABC – Animali Benessere e Comportamento**
- ❑ **ANC - Animali Non Convenzionali**
- ❑ **ECG - Emergency Care Group**
- ❑ **FT - Fisioterapia**
- ❑ **GE - Gastroenterologia**
- ❑ **MELEFOVET – Medicina Legale e Forense, Bioetica, Deontologia**
- ❑ **ODT - Odontostomatologia**
- ❑ **OFT - Oftalmologia**
- ❑ **ONC – Oncologia**
- ❑ **OTC – Omeopatia e Terapie Complementari**
- ❑ **NN - Neurologia e Neurochirurgia**
- ❑ **RD&I - Radiologia Diagnostica e Interventistica**

Invio EURO _____ come quota associativa dell'anno / anni _____ mediante:

❑ ***Assegno ordinario o circolare*** intestato a: **AIVPA** e spedito a: MV Congressi Spa Via Marchesi 26 D – 43126 Parma

❑ ***Vaglia postale*** intestato ad **AIVPA** e spedito AIVPA c/o MV Congressi Spa – Via Marchesi 26 D - 43126 Parma

❑ ***Bonifico Bancario*** intestato ad **AIVPA** - UNICREDIT P.le S. Croce Parma – **IT 59 I 02008 12710 000002624743** - Codice SWIFT/BIC **UNCRITM1MP7**

❑ ***Carta di Credito*** - pagamento on line dal sito www.aivpa.it tramite sistema PayPal

Ai sensi dell'art.13 del D.lgs n. 196/03 si informa che AIVPA effettua il trattamento dati personali dei propri associati nella veste di Titolare. Il trattamento dei dati personali dei soci delle società affiliate: Associazione Italiana Veterinari Patologia Felina (AIVPAFE) Associazione Cardiologi ed Ecografisti Clinici Veterinari (CARDIEC) Gruppo Italiano Studio Pediatria Veterinaria (GISPEV); Società Italiana di Traumatologia e Ortopedia Veterinaria (SITOV) viene effettuato in veste di Contitolare. I dati personali dell'interessato sono trattati per le seguenti finalità: a) adempimento di procedure gestionali/amministrative e contabili connesse all'iscrizione ad AIVPA e/o ad una o più società affiliate, e/o all'iscrizione ad un congresso; b) invio di informazioni relative ad iniziative congressuali e/o ad eventi connessi con lo scopo dell'associazione; c) invio di prodotti editoriali. I dati dell'interessato potranno essere conosciuti dagli incaricati di AIVPA e delle associazioni affiliate cui l'interessato ha spontaneamente ed espressamente richiesto l'iscrizione. In ogni caso i dati personali dell'interessato saranno trattati dalla società MV Congressi S.p.A. che opera come segreteria delegata a cui sono affidate tutte le operazione amministrative/contabili, come ad esempio la gestione dell'elenco degli iscritti, gli incassi delle quote di iscrizione, professionisti di fiducia quali avvocati e commercialisti, alle società affiliate a cui l'interessato si è associato, a società scientifiche italiane ed estere, a segreterie organizzative italiane ed estere per l'organizzazione di corsi e convegni del settore.
Le ricordiamo infine che Le sono riconosciuti i diritti di cui all'art. 7 del D.lgs. 196/2003 in particolare, il diritto di accedere ai Suoi dati personali, di chiederne la rettifica, l'aggiornamento e la cancellazione, rivolgendo le richieste al Responsabile del trattamento inerente il servizio di segreteria delegata, MV Congressi S.p.a., con sede in Via Marchesi 26 D – 43126 Parma.

Consenso al trattamento di dati personali ❒ Sì ❒ No
Consenso per l'invio di materiale informativo relativo a congressi mediante strumenti automatizzati ❒ Sì ❒ No

Data _____ Firma _____

LINEE GUIDA PER GLI AUTORI

L'AIVPA JOURNAL pubblica articoli su tutti gli aspetti della medicina veterinaria in lingua italiana ed inglese. La rivista è pubblicata trimestralmente. I destinatari sono principalmente veterinari professionisti e ricercatori. I manoscritti inviati per la pubblicazione sono soggetti a peer review. Gli autori sono invitati a leggere attentamente le seguenti istruzioni durante la preparazione dei manoscritti. La mancata conformità a tali linee guida determina la restituzione del manoscritto.

MANOSCRITTI
L'AIVPA JOURNAL accetta di preferenza lavori originali, review e case report.
Il lavoro originale o il caso clinico devono essere conformi alle normative relative al benessere degli animali. Nei casi in cui sono riportati studi sperimentali l'autore (o gli autori) deve includere una dichiarazione all'interno del testo attestante l'eventuale approvazione da parte della Commissione Etica. Gli studi che inducono dolore, angoscia, sofferenza o danni durevoli agli animali, non saranno presi in considerazione.
Tutti i manoscritti dovranno essere inviati a: barbara.simonazzi@unipr.it

FORMATO E STRUTTURA DEL MANOSCRITTO
I lavori devono avere un titolo completo sia in italiano che in inglese e riportare i nomi e le qualifiche di tutti gli autori, e indirizzo postale completo comprensivo della e-mail dell'autore corrispondente.

Lavori originali
Ogni lavoro deve comprendere le seguenti sezioni: Titolo (in italiano e in inglese) Sommario (in inglese massimo 250 parole) - Key words (massimo 5, in inglese), per l'impiego di metadati per la ricerca on-line. Introduzione - breve descrizione del soggetto, la dichiarazione di obiettivi e motivazioni. Materiali e Metodi - chiara descrizione dei metodi sperimentali e statistici e delle procedure (in modo sufficientemente dettagliato da consentire ad altri di riprodurre l'opera). Risultati - ha dichiarato in modo conciso, e in sequenza logica, con tabelle o figure a seconda dei casi. Discussione - con particolare attenzione sulle implicazioni nuove e importanti dei risultati e come queste si riferiscono ad altri studi. Bibliografia.

Articoli di Rassegna (review)
Le review su argomenti di rilevante importanza sono generalmente commissionati dall'AIVPA JOURNAL. Essi dovrebbero fornire un aggiornamento sui recenti progressi in un determinato settore della medicina veterinaria. Gli autori che desiderano inviare una review possono contattare il direttore scientifico scrivendo a valeria.grieco@unimi.it

Case Report
I casi clinici, singoli o inerenti piccoli numeri di animali, saranno presi in considerazione per la pubblicazione sull'AIVPA JOURNAL se il caso (o i casi) è particolarmente inconsueto oppure apporta un contributo a quanto finora noto nella bibliografia esistente. Un case report deve comprendere: Riassunto. Parole chiave - per l'impiego di metadati per la ricerca on-line. Introduzione - breve descrizione del soggetto. Descrizione del caso - contenenti i dettagli clinici. Discussione - descrivere l'importanza del caso clinico enfatizzando il suo contributo. Bibliografia.

STILE DEL MANOSCRITTO
Saranno accettati solo i file elettronici conformi alle linee guida della rivista. Formati preferiti per il testo e le tabelle sono Microsoft Word (DOCX/ DOC) file. Nel caso in cui vengono utilizzate delle abbreviazioni, queste devono essere inserite per intero alla prima occasione.
Tutti i manoscritti devono essere elaborati con interlinea doppia.
Tutti i manoscritti devono presentare la numerazione della riga (linea) per il peer reviewing.
Le unità di misura devono corrispondere al sistema metrico e le temperature dovrebbero essere espresse in °C.
I farmaci vanno indicati con la denominazione internazionale seguita dal nome commerciale e del produttore tra parentesi, ad esempio: enrofloxacina (Baytril, Bayer).
La terminologia anatomica deve essere conforme alla nomenclatura pubblicata su Nomina Anatomica Veterinaria (1983) 3rd edn. Eds R. E. Habel, J. Frewein and W. O. Sack. World Association of Veterinary Anatomists, Ithaca, New York.

Tabelle e figure
Sono ben accettate le tabelle e le figure, queste ultime possibilmente chiare e nitide a colori. Ogni tabelle e figura dovrà essere numerata e corredata da una didascalia esaustiva per una corretta interpretazione di quanto riprodotto. Impostazione per le didascalie di:
-Tabelle/ Grafico/ Schema –Esempio: Tab.1. +didascalia per esteso che termina senza il punto finale. Utilizzare la dicitura Tabb. se il riferimento è a più Tabelle.
-Foto/ Figura/ Disegno – Esempio: Fig.1. + didascalia che termina senza il punto finale. Utilizzare la dicitura Figg. Se il riferimento è a più Figure.

Immagini
Le immagini da inserire nell'AIVPA JOURNAL devono essere in formato .jpg e all'interno del testo devono comparire i riferimenti per individuare il punto dove inserirle.

Bibliografia
La bibliografia deve essere presentata in ordine alfabetico in base al cognome del primo autore, numerata e richiamata nel testo, come qui indicato.[1]
Per gli articoli originali e le review, devono sono riportati almeno dieci riferimenti bibliografici.
I dati bibliografici vanno messi in ordine cronologico.

- **Riviste**

1.Bianchi M., Rossi A.: titolo del lavoro. Rivista (per esteso), 2004, 54, 250-255.

- **Testi**

1.Verdi G., Rossi A.: titolo del libro. Casa editrice, Milano, 2004.

- **Capitoli di testi**

1.Rossi M., Bianchi L.: nome capitolo. In: nome libro, casa editrice, Milano, 2004.

- **Atti (proceedings) di congressi**

1.Rossi M.: titolo del lavoro. Proc (Atti), Nome congresso, 2004, 27, 210-214.

- **Siti internet**

1.Animal and Plant Health Inspection Service (2008) http://www.aphis.usda.gov/lpa/issues/bse/bse.html [accessed 24 July 200

PEER REVIEW
I manoscritti una volte consegnati al direttore scientifico saranno sottoposti a peer review da parte di almeno due revisori esperti. Quelli approvati dai revisori vengono accettati per la pubblicazione.
Gli autori hanno tempo fino a 1 mese per la sistemazione del lavoro dopo una prima valutazione scientifica ed editoriale dei manoscritti presentati.

Ulteriori informazioni
Tutta la corrispondenza, domande o richieste di informazioni sul processo di invio e revisione dei manoscritti devono essere inviati a: barbara.simonazzi@unipr.it

GUIDE FOR AUTHORS

The AIVPA JOURNAL publishes articles on all aspects of veterinary medicine in Italian and English language. The journal is published quarterly. The target audience is primarily veterinary practitioners and researchers. Manuscripts submitted for publication are submitted to peer review. Authors are advised to consider the following instructions carefully when preparing manuscripts. Failure to conform to these guidelines may result in the manuscript rejection. Manuscripts that fail to meet the above requirements will not be sent for review and Author(s) will be asked to resubmit in an appropriate format.

MANUSCRIPTS
AIVPA JOURNAL accepts original papers, review articles and case reports.
The work described in any paper or case report must respect standards pertaining to animal welfare. Where experimental studies have been performed, he author(s) must include a statement within the text confirming that the appropriate licence or ethical approval was obtained. Manuscripts and authors that fail to meet the aforementioned requirements and studies that involve unnecessary pain, distress, suffering, or lasting harm to animals will not be considered for review. The Editor retains the right to reject manuscripts on the basis of animal ethical or welfare concerns.
All manuscripts should be submitted to barbara.simonazzi@unipr.it

FORMAT AND STRUCTURE OF MANUSCRIPTS
Manuscripts should be headed with the full title, which should describe accurately the subject matter, subtitle in cursive in Italian language of the English, names and qualifications of all authors, affiliations and full mailing address including e-mail addresses.

Original Papers
Each paper should comprise the following sections:
Summary- Keywords (max. 5), for use as metadata for online searching. Introduction - brief overview of the subject with one of few sentences related to objectives. Materials and Methods - clear description of experimental and statistical methods and procedures (in sufficient detail to allow others to reproduce the work). Results - stated concisely, and in logical sequence, with tables or figures as appropriate. Discussion - with emphasis on new and important implications of the results and how these relate to other studies. References – the references should at list 10 and they will be listed in alphabetical order of the first author's name.

Review Articles
Review articles on relevant topics are generally invited for publication. They should provide an update on recent advances in a particular field. Authors wishing to submit review articles should contact the scientific director (valeria.grieco@unimi.it) with an outline of the proposed paper.

Case Reports
Reports of single or small numbers of cases will be considered for publication in AIVPA JOURNAL if the case(s) are particularly unusual or the report contributes materially to the literature. A case report must include Summary - Keywords, for use as metadata for online searching. Introduction - brief overview of the subject. Case Histories – containing clinical detail. Discussion - describing the importance of the report and its novel findings. Reference – the references should be listed in alphabetical order of the first author's name.

STYLE OF MANUSCRIPTS
Only electronic files conforming to the journal's guidelines will be accepted.
Preferred formats for the text and tablets of your manuscripts are Microsoft Word (DOCX/DOC) files. Where abbreviations are used, the word or phrase must be given in full on the first occasion.
All manuscripts must be double-spaced.
All manuscripts must be line numbered
Units of measurement should be given in the metric system or in SI units. Temperatures should be in °C.
Drugs should be referred to by Recommended International Non-Proprietary Name, followed by proprietary name and manufacturer in brackets when first mentioned, eg, enrofloxacine (Baytril; Bayer).
Anatomical terminology should conform to the nomenclature published in the Nomina Anatomica Veterinaria (1983) 3rd edn. Eds R. E. Habel, J. Frewein and W. O. Sack. World Association of Veterinary Anatomists, Ithaca, New York.

Tables and Figures
Images/ illustrations should be clear and sharp, and in colour where possible. The minimum quality required is 300dpi, jpg format.
Image/illustration legend (example): Fig. 1. + legend without full stop at the end.
Table/Scheme/Graph legend (example): Tab.1. + legend without full stop at the end.

REFERENCES
When references are cited in the text, the name of the author and the year should be in brackets, e.g., (Smith 1980). If the author's name is an integral part of the sentence, the date only is placed in brackets, e.g., as reported by Smith (1980). For more than two authors, (Smith et al 1980) should be used. Where several references are quoted together, they should be placed in chronological order.
At the end of the paper the references should be listed in alphabetical order.

- Journals: 1.Bianchi M., Rossi A.: Title of the paper. Journal (in extence), 2004, 54, 250-255.
- **Books**: 1.Verdi G., Rossi A.: Title of the book. Publisher, place of publication, 2004.
- **Chapters of books**: 1.Rossi M., Bianchi L.: Title of the chapter. In: name, publisher, place of publication, 2004
- **Proceedings**: 1.Rossi M.: Title. Proc, Name of the congress, 2004, 27, 210-214.
- **Internet websites:** 1.Animal and Plant Health Inspection Service (2008) http://www.aphis.usda.gov/lpa/issues/bse/bse.html [accessed 24 July 200

PEER REVIEW PROCESS
Manuscripts that enter the peer review process will be examined by at least two expert reviewers. Those approved by the reviewers are accepted for publication subject to the authors addressing all editorial and production concerns.
After the result of the first review, Authors must resubmit the corrected manuscript in a month.

Further information
Any correspondence, queries or additional requests for information on the manuscript submission process should be sent to babara.simonazzi@unimi.it

NUTRIX PIU'®

dal 1954 specialisti dell'alimentazione naturale

100% MADE in ITALY

nutriamo
le loro attitudini

Con MATERIE PRIME di 1ª SCELTA

Aringhe Intere del Mare del Nord

Carni solo di origine Italiana
idonee al consumo umano

Cereali certificati NO OGM
e di produzione Locale

www.nutrixpiu.com - nutrix@nutrixpiu.com - Tel. +39 0737 641171

CHE COS'È LA SAZIETÀ?

Satiety significa "**Sazietà**", cioè la **sensazione di pienezza** e la **scomparsa dell'appetito dopo il pasto**. Questo fattore gioca un ruolo essenziale in un programma di dimagrimento.

Ovviamente, è molto difficile per un proprietario gestire un cane o un gatto affamati e sottoposti a restrizione alimentare. Ed essi, spesso, interrompono la dieta proprio per questo motivo.

APPROCCIO NUTRIZIONALE PER OTTENERE LA SAZIETÀ

Dal punto di vista dietetico, per ottenere la sazietà possiamo agire su diversi fattori:

- Il **volume** del pasto, la **dimensione, l'ergonomia** della **crocchetta** ed una ridotta densità energetica influiranno sulla durata del pasto aumentando **l'effetto sazietogenico**.
- La **diluizione energetica** è essenziale: **ridotto contenuto di grassi** ed **elevato contenuto di fibre dietetiche** aiutano a ridurre il quantitativo di calorie fornite. Nelle diete umide, l'**elevata umidità** contribuisce a ridurre la **densità calorica.**
- In terzo luogo, è chiave il **profilo dei macronutrienti**:
  > Nei **cani**, si è visto che una dieta che **combini** un **alto quantitativo di fibre e di proteine** ha un **maggior effetto sazietogenico** rispetto ad una dieta integrata di sola fibra.
  > Nei **gatti** invece il contenuto di proteine conduce maggiormente all'ingestione di cibo. Questo è il motivo per cui, nei gatti, **le diete che combinano un contenuto di proteine moderatamente elevato ed alte fibre hanno un maggior effetto.**
- Infine, anche il **tipo di fibre** è importante per indurre la sazietà. Per incrementare la massa nello stomaco e nell'intestino **Satiety** utilizza **fibre scarsamente fermentescibili con la capacità di legare l'acqua**. Inoltre l'utilizzo di **fibre solubili** come lo **psyllium** consente di aumentare la viscosità del contenuto dello stomaco e quindi **ritardare lo svuotamento gastrico**.

EFFETTO SAZIETÀ: AUMENTARE IL VOLUME DEL PASTO

ROYAL CANIN® SATIETY W.M.CANINE

500 Kcal = **VOLUME PASTO 600 ml** circa

> ENERGIA
2900 kcal/kg

Hill's Metabolic™

500 Kcal = **VOLUME PASTO 400 ml** circa

> ENERGIA
3130 kcal/kg

Satiety fornisce circa **il 33% di volume del pasto in più rispetto a Metabolic™*** a parità di apporto energetico. **Satiety**, grazie anche alla **grandezza** ed all'**ergonomia** della **crocchetta**, alla **diluizione delle calorie** e ad un bilanciato **mix di fibre** (solubili ed insolubili):

* Confronto tra volumi del pasto calcolati per 500 kcal sul tal quale.

- Promuove il **senso di sazietà**
- Induce una **perdita di peso effettiva e permanente**
- Aiuta a **mantenere il peso forma** dopo il dimagrimento
- Migliora la **qualità della vita**

© ROYAL CANIN® SAS 2017. All rights reserved.