

# La pododermatite ulcerativa del coniglio e la risoluzione di tre casi mediante utilizzo di un nuovo prodotto a base di estratti naturali

**Papeschi C.**, Medico Veterinario, Spec. Tecnologia e Patologia degli Avicoli, del Coniglio e della Selvaggina, Università degli Studi della Tuscia (Viterbo), Coordinatore Gruppo di Studio ANC-AIVPA, Membro Consiglio Direttivo AIVPA

**Sartini L.**, Medico Veterinario, Spec. Ispezione degli Alimenti di Origine Animale, Libero Professionista, Clinica Veterinaria "Monti Cimini", Viterbo

**Ciorba A.**, Medico Veterinario, Consulente Scientifico Deakos

**Ceccherelli R.**, Medico Veterinario, PhD, Direttore Sanitario CRUMA-LIPU

Corresponding author: Cristiano Papeschi, L.go dell'Università snc, 01100 Viterbo. e-mail: papeschivet@gmail.com

## SUMMARY

Rabbit ulcerative pododermatitis and resolution of three cases using a new product based on natural extracts

Ulcerative pododermatitis affects pet and zootechnical rabbits. The lesions are very characteristic and are located at the lower surface of the limbs. This disease develops due to the particular anatomy of the rabbit's feet. The lesions can be mild or severe and require treatment that involves a medical or surgical approach, but it needs changing of some predisposing factors and proper animal management. The probability of resolution are greater in the initial phase of the problem. In the most serious cases the damage may be permanent.

## KEYWORDS

Ulcerative pododermatitis, rabbit, limbs, lesions, predisposing factors

## INTRODUZIONE

La pododermatite ulcerativa, nota nel mondo anglosassone come "pododermatitis" o "sore hocks", è una patologia della cute che può colpire il coniglio sia da compagnia (Foto 1) sia allevato ad uso zootecnico. Le caratteristiche lesioni sono localizzate a livello della superficie plantare degli arti (Fig. 1), in particolar modo quelli posteriori (Foto 2), con maggior preferenza per la sporgenza ossea del calcagno ed il tarso-metatarso, ma possono interessare, in particolari condizioni, anche la superficie d'appoggio di carpo, meta-carpo e falangi, sia anteriori (Foto 3 e 4) che posteriori. La frequenza di questa patologia è piuttosto elevata: in uno studio retrospettivo condotto da Snook e colleghi (2013)(31),

il 25% dei soggetti portati a visita per patologie cutanee presentavano lesioni riferibili a pododermatite ulcerativa di vario grado e gravità; Mancinelli e colleghi (2014) indicano invece una prevalenza del 93.8% nei conigli pet in UK.(16) La diffusione di questa patologia dipende in buona parte dalla particolare struttura anatomica del piede del coniglio ed in parte da numerosi fattori predisponenti che facilitano l'insorgenza delle lesioni podali. Il piede dei lagomorfi non possiede cuscinetti plantari, a differenza di cane e gatto o di altri piccoli mammiferi non convenzionali comunemente detenuti come pet. La protezione della superficie d'appoggio dell'arto è affidata semplicemente alla copertura di pelo



Foto 1: un coniglio da compagnia

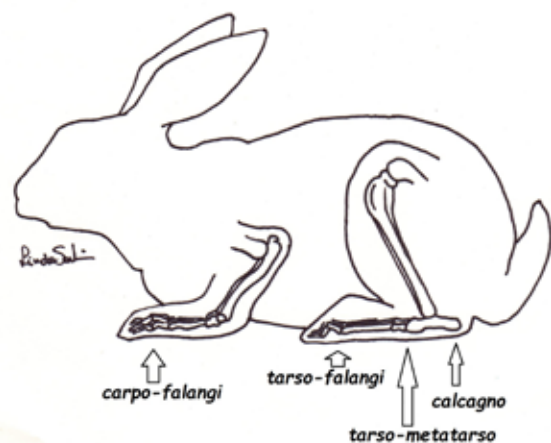


Fig.1.: principali localizzazioni delle lesioni podali

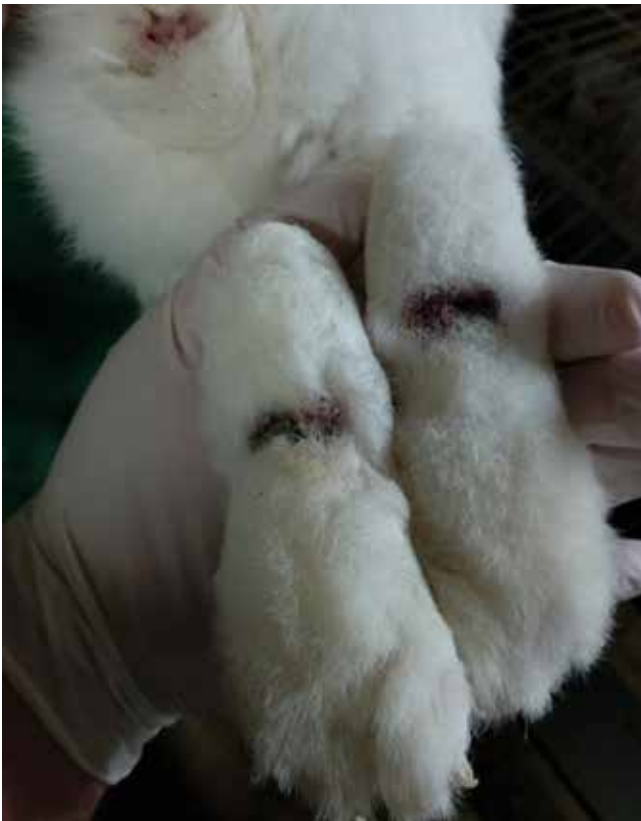

Foto 2 : pododermatite localizzata agli arti posteriori

che protegge la sottile cute sottostante, al di sotto della quale sono presenti numerose strutture ossee e tendinee. Inoltre il coniglio, durante il riposo, ma anche nel caso di alterazioni nella deambulazione, carica buona parte del peso sulla protuberanza tarsale (tallone), inducendo uno "stress meccanico".

## CARATTERI DELLA MALATTIA E FATTORI PREDISPONENTI

La pododermatite viene definita come una "patologia ulcerativa cronica e progressiva, che inizia come lesione ischemica da compressione; si manifesta inizialmente con diradamento del pelo ed eritema della superficie plantare che in seguito appare ulcerata e crostosa"(1); può interessare tutte le razze cunicole, sia "pure" che non, ma sembrerebbe colpire maggiormente i conigli di taglia grande rispetto a quelli di dimensioni più contenute e si presenta con maggiore frequenza negli animali adulti rispetto ai giovani. E' una patologia "plurifattoriale", in quanto nella sua genesi intervengono numerosi fattori predisponenti o scatenanti. La genetica sembrerebbe svolgere un ruolo fondamentale, in quanto alcuni soggetti presentano una scarsa copertura di pelo che espone l'area interessata a maggiori sollecitazioni e tra le razze segnalate come "predisposte" in letteratura vengono annoverate il Rex, il Bianco di Nuova Zelanda, l'Angora e le razze giganti. Per quel che riguarda sesso ed età, sembrano essere più soggette le femmine rispetto ai maschi, gli sterilizzati rispetto agli interi e gli adulti più dei giovani.(16) Diversi sono i fattori predisponenti che intervengono nella genesi della patologia tra i quali, primi fra tutti, microtraumi della superficie plantare, particolarmente frequenti in soggetti nervosi che battono ripetutamente il piede sul pavimento in segno di allarme, negli animali che compiono corse sfrenate e cambi di direzione improvvisi, o conigli che permangono abitualmente su pavimenti inadeguati (Foto 5), troppo duri o abrasivi (ad es. moquettes, tappeti, piastrelle ruvide, ecc.),

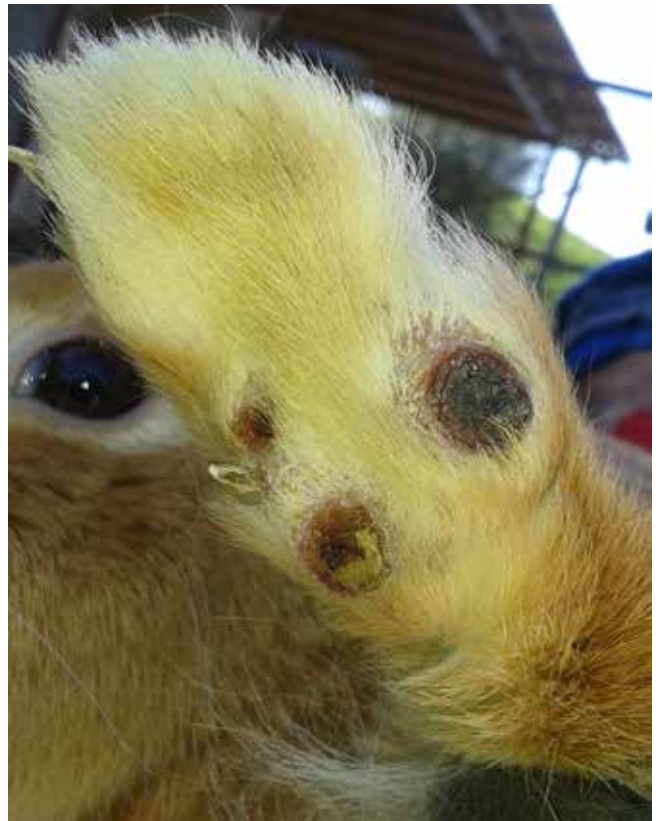

Foto 3: pododermatite localizzata all'arto anteriore

nei quali si può verificare con maggiore facilità rarefazione del pelo di copertura o tricotomia che espone quindi la cute agli insulti meccanici. Anche l'utilizzo di "sabbietta per gatti", unanimemente considerata inadeguata come substrato per la stabulazione del coniglio ma ancora erroneamente impiegata da alcuni proprietari disinformati, può determinare abrasione e resezione del pelo della superficie inferiore della porzione distale degli arti. Nel coniglio ad uso zootecnico, che trascorre la sua intera esistenza all'interno di gabbie con pavimento in grigliato metallico, le lesioni podali si verificano molto di frequente, soprattutto nei riproduttori che hanno un'aspettativa di vita più lunga e raggiungono dimensioni maggiori rispetto ai

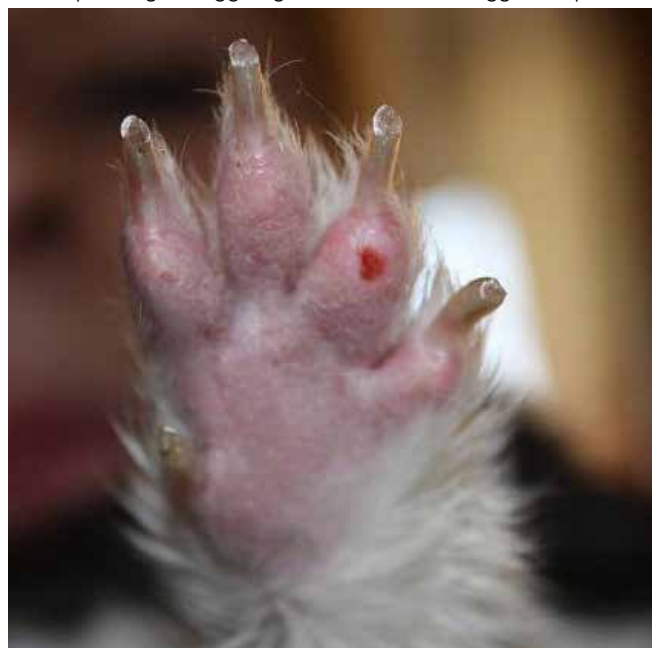

Foto 4: pododermatite localizzata all'arto anteriore



Foto 5 fondo inadeguato e condizioni igieniche scadenti sono fattori predisponenti

soggetti destinati alla macellazione, favorite inoltre da scarse condizioni igieniche e da una carica microbica ambientale piuttosto elevata. Anche nel coniglio da compagnia l'igiene gioca un ruolo fondamentale in quanto la permanenza su una lettiera sporca ed umida favorisce la macerazione del pelo e della cute e predispone all'insorgenza di infezioni batteriche secondarie. Tra le altre cause predisponenti la comparsa delle lesioni tipiche della pododermatite ulcerativa vengono indicate l'obesità, che aumenta i fenomeni compressivi locali, e la scarsità di movimento, dovuta alla carenza di stimoli, al confinamento in ambienti ristretti, al sovrappeso o a stati di sofferenza cronica (ad es. spondilosi ed osteoartrite), che concorrono a ridurre l'efficacia del microcircolo locale e favoriscono l'ischemia della regione con successiva necrosi tissutale. Anche patologie urinarie, in grado di provocare incontinenza, e gastroenteriche, che determinano la produzione di feci diarroiche, possono causare imbrattamento della parte e, aumentando l'umidità e la contaminazione batterica del substrato, favorire la comparsa delle lesioni. Anche la presenza concomitante di malattie parassitarie che possono determinare la comparsa di lesioni cutanee o alopecia localizzata alla superficie plantare degli arti o alla regione periungueale (ad es. rogna sarcoptica o dermatofitosi) possono fungere a loro volta da fattore predisponente.

## SEGNI CLINICI

La superficie d'appoggio dell'arto posteriore (falangi, metatarso, tarso e calcagno) è sicuramente quella maggiormente interessata dal problema, sebbene in presenza dei fattori predisponenti precedentemente elencati non venga risparmiato neanche l'arto anteriore (falangi, metacarpo e carpo). Il primo segno clinico evidente è la rarefazione del pelo di copertura che lascia intravedere la cute sottostante la quale, man mano che la protezione e l'ammortizzazione della parte viene meno, tende a diventare gonfia ed eritematosa. Molto spesso il proprietario non si accorge del problema in quanto molti conigli non gradiscono essere sollevati da terra e reagiscono nervosamente quando si tenta di ispezionarne gli arti; spesso queste lesioni iniziali si mantengono stazionarie per molto tempo e solo casualmente vengono osservate, magari dal veterinario stesso durante la visita clinica di routine: pertanto, sia in via preventiva che nel caso di riscontro di lesioni, il proprietario deve essere correttamente informato sulla possibile evoluzione della patologia, devono essere precocemente individuati ed eliminati i fattori predisponenti e gli arti dell'animale devono essere sottoposti a monitoraggio continuo. Con il progredire delle lesioni è possibile osservare la formazione di ulcere e croste e in questo momento l'impianto secondario di batteri, principalmente *Staphylococcus aureus*, *Pasteurella multocida*, *Proteus* spp., *Pseudomonas*

spp., *Streptococcus* spp., *Bacteroides* spp. ed *Escherichia coli*, è un'evenienza possibile ed attesa. Nei casi più gravi, quando vi sia coinvolgimento dei tessuti profondi, è possibile giungere alla deformazione del tendine flessore superficiale ed a fenomeni di sinovite ed osteomielite. Sulla base dell'aspetto macroscopico delle lesioni, la pododermatite ulcerativa del coniglio è stata recentemente classificata in sei gradi di gravità (PRPSS – Pet Rabbit Pododermatitis Scoring System)(16,17):

- Grado 0 (assenza di patologia): nessuna evidenza di lesioni
- Grado I (lieve): area circolare con contenuta perdita di pelo sulla superficie plantare, lieve ipercheratosi o iperemia
- Grado II (moderata): lesione più estesa della precedente, alopecia, eritema, ulcera, gonfiore
- Grado III (moderata): alopecia, eritema, gonfiore, ulcera, croste, possibile infezione secondaria del sottocute (Foto 6)
- Grado IV (severa): lesione della cute a pieno spessore con gonfiore, formazione di croste e presenza di detriti necrotici, spesso associata ad infezione dei tessuti sottostanti
- Grado V (severa): infezione severa con coinvolgimento dei tessuti più profondi fino alla deformazione delle strutture tendinee, possibile l'insorgenza di sinovite ed osteo-mielite (Foto 7)
- Grado VI (terminale): stadio terminale con perdita di funzionalità dell'arto

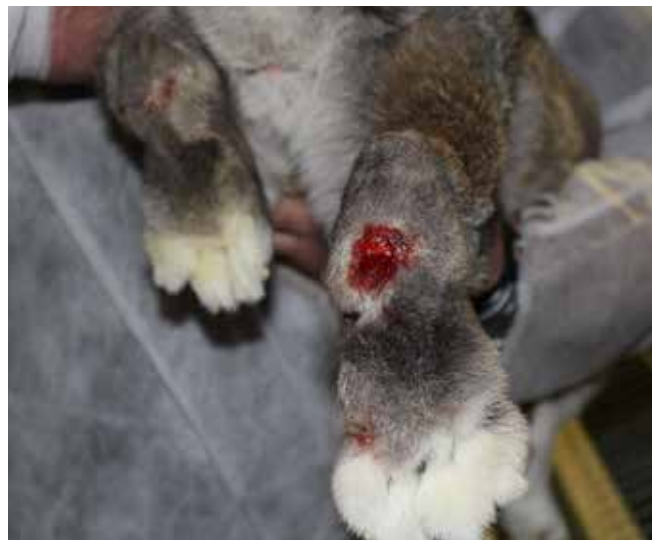

Foto 6 lesione moderata (grado III-IV)

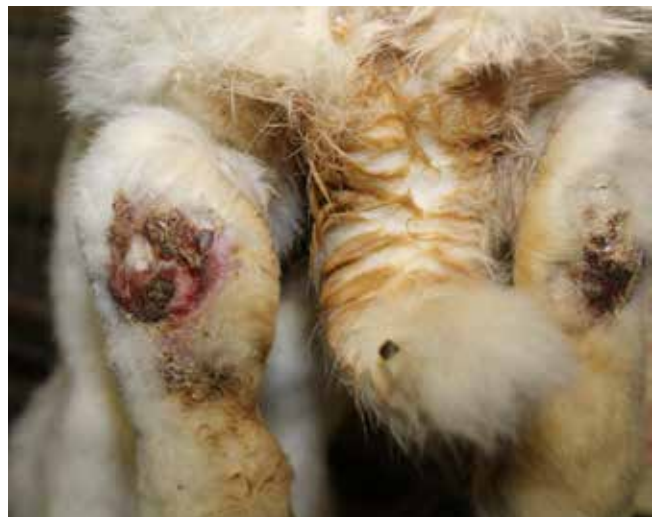

Foto 7 lesione grave (grado IV-V)

Le ulcere dolenti, soprattutto quando vi sia già un coinvolgimento dei tessuti profondi, possono rendere l'animale apatico, anoressico e riluttante al movimento oppure determinare la comparsa di evidenti alterazioni nella deambulazione.

## DIAGNOSI E TRATTAMENTO

La diagnosi è semplice, in quanto l'aspetto delle lesioni è piuttosto tipico. In presenza di ulcere e croste (grado II-III-IV), ed in previsione di una terapia antibiotica sistemica, potrebbe essere utile l'esecuzione di un esame batteriologico eventualmente corredato di antibiogramma, mentre nel caso di sospetto coinvolgimento dei tessuti più profondi (gradi IV e V), si rende necessaria l'esecuzione di un esame radiografico per valutare l'eventuale danno a carico delle strutture ossee sottostanti. Il trattamento della pododermatite in fase iniziale (grado I-II-III) prevede generalmente l'accurata pulizia della parte colpita con soluzioni antimicrobiche e l'applicazione di pomate antibiotiche. Negli stadi più avanzati si rende necessaria la rimozione tramite scrub o per via chirurgica del materiale necrotico e la somministrazione di antimicrobici per via sistemica. La valutazione delle lesioni profonde deve essere condotta con cura: quando monolaterale, può essere presa in considerazione anche l'amputazione dell'arto o, se bilaterale e con prognosi infausta, l'eutanasia. Il bendaggio, sebbene utile durante le fasi iniziali della terapia per proteggere la zona lesa, soprattutto a seguito di rimozione chirurgica del materiale necrotico, può essere considerato

ma non viene solitamente ben tollerato dal coniglio, nel quale il più delle volte è sconsigliato anche l'uso del collare elisabettiano che interferisce con il meccanismo fisiologico della ciecotrofia. La somministrazione di FANS o antidolorifici (ad es. meloxicam, carprofen o butorfanolo) risulta utile nella terapia degli stati algici, soprattutto dopo la chirurgia per ridurre la reazione infiammatoria locale, riducendo la percezione del dolore e la riluttanza a muoversi nonché per migliorare le condizioni di vita dell'animale e l'assunzione di cibo. Anche l'impiego della laser-terapia, previa risoluzione di eventuali infezioni secondarie, sembra essere promettente, in quanto accelera l'angiogenesi, stimola la vasodilatazione ed aumenta il drenaggio linfatico.(3) L'alimentazione forzata, con prodotti appositamente formulati per animali in condizioni critiche, può rendersi necessaria in caso di anoressia. Durante la terapia l'animale deve essere alloggiato su un substrato morbido ed asciutto evitando che il materiale della lettiera possa interferire con la cicatrizzazione: tra i diversi materiali impiegati, il fieno sembra essere associato ad una minore incidenza di pododermatite.(16) È necessario, inoltre, individuare tutti i fattori predisponenti o le cause scatenanti in modo da correggere la gestione generale del soggetto, ivi inclusi un maggior rispetto delle condizioni igienico-sanitarie, la risoluzione o il controllo di eventuali patologie concomitanti, una corretta gestione alimentare volta alla riduzione graduale del peso nei soggetti obesi ed aumento della possibilità di movimento. Molto spesso, anche in caso di completa risoluzione della lesione, il pelo nell'area colpita non ricresce, predisponendo il soggetto a recidive.

## CASO CLINICO

Tre coniglie femmine adulte (circa 18 mesi di età), ibridi industriali derivanti dal Bianco di Nuova Zelanda, del peso medio di 3,5-3,7 kg, precedentemente utilizzate come riproduttori all'interno di un allevamento di soggetti da carne, sono state adottate come animali da compagnia. Tutte le coniglie in questione, probabilmente a causa delle condizioni di stabulazione, della scarsa igiene delle gabbie, e della permanenza prolungata su pavimento in rete metallica, al momento della visita presentavano lesioni riferibili a pododermatite ulcerativa di III grado, bilaterali, a carico del tarso-metatarso posteriore. Le lesioni, irregolarmente circolari e del diametro medio di circa 1 cm, erano caratterizzate dalla presenza di ulcere crostose che interessavano epidermide e derma. Visto il mancato coinvolgimento dei tessuti profondi, l'assenza di essudato purulento, e date le buone condizioni generali degli animali e la temperatura corporea entro il range fisiologico (37-40°C) (1), si è deciso di non procedere alla somministrazione di antibiotici sistemici, in accordo con le "linee guida sull'utilizzo prudente degli antimicrobici in medicina veterinaria" del Ministero della Salute.(18) Inoltre le coniglie oggetto del trattamento non manifestavano segni apprezzabili di disagio o sofferenza, valutati secondo i criteri della scala Grimace(20), mantenendo inalterata sia la capacità di movimento che le interazioni sociali e l'ingestione di alimento e non mostravano particolari segni di dolore alla palpazione della parte lesa. Le coniglie sono state alloggiate



Foto 8 piede destro prima e dopo il trattamento (la differente colorazione del pelo dipende dal cambiamento del substrato)

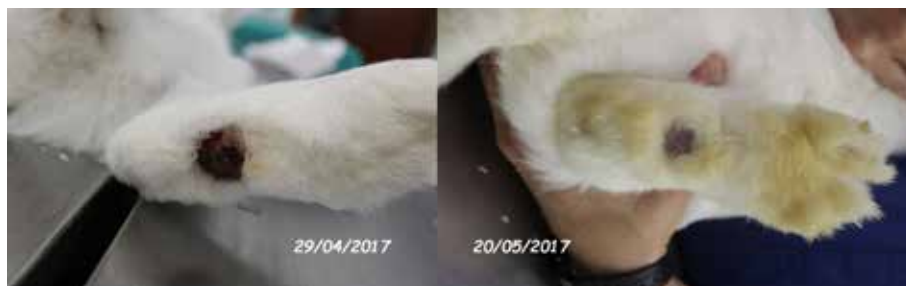

Foto 9 piede sinistro prima e dopo il trattamento (la differente colorazione del pelo dipende dal cambiamento del substrato)

in gruppo all'interno di un ampio ricovero dedicato, il cui fondo è stato cosparso di fieno e truciolo di legno, per uno spessore di 2 cm circa. Al giorno 0, momento dell'arrivo e del ricovero all'interno della struttura sanitaria, le lesioni sono state fotografate e ripulite mediante scrub energico della zona lesa per asportare il materiale necrotico, utilizzando garze imbevute di una soluzione di clorexidina allo 0,5%. Dopo l'asciugatura le lesioni sono state trattate con un prodotto formulato in lozione spray a base di Morinda citrifolia, Calendula officinalis, Hammamelis virginiana e colostro bovino, un presidio registrato per cani e gatti e largamente utilizzato in queste specie, dalle proprietà ripitelizzante, cicatrizzante,

battericida e antinfiammatoria. Lo stesso prodotto, nella sua precedente formulazione ad uso umano, viene comunemente impiegato nel trattamento di lesioni della cute quali piaghe da decubito ed ulcerazioni degli arti inferiori nel paziente diabetico. Le applicazioni, due al giorno (mattina e sera), in quantità sufficiente a ricoprire interamente la superficie delle lesioni, venivano precedute ogni volta da rimozione dell'eventuale sporco accumulato e dei residui della lettiera mediante scrub con garza imbevuta di soluzione fisiologica tiepida. Le lesioni hanno mostrato una rapida tendenza alla guarigione; al ventunesimo giorno di trattamento, momento in cui gli animali sono stati consegnati all'affidatario e successivamente alloggiati in un ampio recinto all'aperto per condurre una vita in semilibertà, le lesioni erano considerate in via di risoluzione (Foto 8 e 9), essendo ormai completamente riepitelizzate, pur in mancanza di copertura di pelo. Ad oggi, a distanza di quattro mesi dall'adozione degli animali e dall'interruzione del trattamento locale, le coniglie non hanno mostrato segni di recidiva. Nonostante il numero limitato di soggetti trattati, questa esperienza pratica di campo ha confermato l'efficacia della formulazione a base di estratti di origine vegetale e di colostro bovino, già dimostrata e consolidata nelle specie canina e felina alle quali il prodotto era destinato in origine, anche nel coniglio affetto da pododermatite ulcerativa di III grado.

## LE PROPRIETÀ TERAPEUTICHE DEI PRINCIPI ATTIVI UTILIZZATI

La *Morinda citrifolia*, anche nota come "gelso indiano" o "noni" (denominazione autoctona polinesiana), appartiene alla famiglia delle Rubiaceae ed il suo areale di origine si estende dal sud-est asiatico fino alle regioni nord-occidentali dell'Australia. Il frutto contiene numerosi principi attivi tra i quali proxeronina, scopoletina, acido octanoico, Vitamina C, terpenoidi, antrachinoni, acido linoleico, alizarina e diversi altri aminoacidi ed alcaloidi. In particolare l'antrachinone

1,4-diidrossi-2-metossi-7-metil-antrachinone mostra un effetto positivo sulla funzionalità delle cellule epiteliali e, quindi, sulla loro rigenerazione, stimolando la produzione di collagene di tipo I ad opera dei fibroblasti(10). L'*Hamamelis virginiana* è una pianta della famiglia delle Hamamelidaceae, originaria delle regioni orientali dell'America settentrionale, ma largamente coltivata anche nel continente europeo, le cui proprietà cicatrizzanti erano già note ai nativi americani nel XIX secolo. Le principali molecole ad attività biologica presenti nell'estratto sono flavonoidi, tannini, gallotannini, catechine, proantocianidoli, saponine, mucillagini, e quercetolo. L'estratto di questa pianta officinale favorisce la proliferazione delle cellule epiteliali e velocizza il processo di cicatrizzazione, oltre a mostrare proprietà anti-infiammatorie ed emostatiche. La *Calendula officinalis*, appartenente alla famiglia delle Asteraceae, è molto utilizzata sia in medicina umana che veterinaria per le sue ben note proprietà lenitive e cicatrizzanti. Le principali molecole contenute nella pianta sono flavonoidi (glicosidi, isoramnetina, quercetina e rutoside), triterpenoidi (glicosidi dell'acido oleanolico ed alcoli triterpenici), steroli (sitosterolo, campesterolo, stigma sterolo), carotenoidi e tannini pirogallici. Indicata per accelerare la guarigione delle ferite, grazie all'incremento della produzione di fibrina ed alla formazione di tessuto di granulazione, mostra anche attività antimicrobica dovuta ai flavonoidi ed alle saponine, in particolare per quel che riguarda le infezioni della pelle causate da stafilococchi Gram-positivi quali *Staphylococcus aureus* e *Streptococcus betahaemolyticus*. (4,8,9,23,24) Il colostro bovino mostra anche esso attività riepitelizzante e cicatrizzante, grazie alla presenza di numerosi fattori di crescita epiteliali; la presenza di immunoglobuline favorisce la stimolazione dei naturali meccanismi locali di difesa, il lisozima possiede attività antimicrobica e le interleuchine coadiuvano la risoluzione dei processi infiammatori. (3,10) Il colostro bovino è inoltre ricco in zolfo e vitamine idrosolubili (gruppo B e C) e liposolubili (A ed E).

## BIBLIOGRAFIA

1. Avanzi M., Crosta L., Peccati C., Selleri P.: "Diagnosi e terapia degli animali esotici". Elsevier, 2008.
2. Blair J.: "Bumblefoot: a comparison of clinical presentation and treatment of pododermatitis in rabbits, rodents and birds". *The Veterinary Clinics of North America Exotic Animal Practice*, 2013, 16(3), 715-735.
3. Brown C., Donnelly T.M.: "Treatment of pododermatitis in the guinea pig". *LabAnimal*, 2008, 37(4), 156-157.
4. Calapai G., Mirodi M., Minciullo P.L., Caputi A.P., Gangemi S., Schmidt R.J.: "Contact dermatitis as an adverse reaction to some topically used European herbal medicinal products". *Contact Dermatitis*. 2014, 71(1),1-12.
5. Chae A., Aitchison A., Day A.S., Keenan J.I.: "Bovine colostrum demonstrates anti-inflammatory and antibacterial activity in vitro models of intestinal inflammation and infection". *Journal of Functional Foods*, 2017, 28, 293-298.
6. Cozzi B., Ballarin C., Peruffo A., Carù F.: "Anatomia degli animali da laboratorio". Casa Editrice Ambrosiana, Milano, 2006.
7. Croce A.: "Animali esotici da compagnia". Casa Editrice Poletto, 2007.
8. Dinda M., Dasgupta U., Singh N., Bhattacharyya D., Karmakar P.: "PI3K-Mediated proliferation of fibroblasts by *Calendula officinalis* tincture: implication in wound healing". *Phytotherapy Research*, 2015, 29, 607-616.
9. Dinda M., Mazumdar S., Das S., Ganguly D., Dasgupta U.B., Dutta A., Jana K., Karmakar P.: "The water fraction of *Calendula officinalis* hydroethanol extract stimulates in vivo and in vitro proliferation of dermal fibroblasts in wound healing". *Phytotherapy Research*, 2016, 30, 1969-1707.
10. Dzik S., Micinski B., Aitghanova I., Micinski J., Pogorzelska J., Beisenov A., Kowalski I.M.: "Properties of bovine colostrum and the possibilities of use". *Polish Annals of Medicine*, 2017, in press.
11. Gabrisch K., Zwart P.: "Medicina e chirurgia dei nuovi animali da compagnia – Roditori e piccoli mammiferi". UTET, 2001.
12. Harcourt-Brown F.: "Textbook of rabbit medicine". Butterworth Heinemann, 2004
13. Hillyer E.V., Queensberry K.E.: "Ferrets, rabbits and rodents – Clinical medicine and surgery". WB Saunders Company, 1997.
14. Kim S.W., Jo B.K., Jeong J.H., Choi S.U., Hwang Y.I.: "Induction of extracellular matrix synthesis in normal human fibroblasts by anthraquinone isolated from *Morinda citrifolia* (Noni) fruit". *Journal of Medicinal Food*, 2005, 8(4), 552-555.
15. Joyson K., Kyle T.A.: "A review of the use of topical calendula in the prevention and treatment of radiotherapy-induced skin reactions". *Antioxidants*, 2015, 4(2), 293-303.

16. Mancinelli E., Keeble E., Richardson J., Hedley J.: "Husbandry risk factors associated with hock pododermatitis in UK pet rabbits (*Oryctolagus cuniculus*)". *Veterinary Record*, 2014, 174(17), 429.
17. Mancinelli E.: "Pododermatitis in rabbits: an under-recognised problem". [www.vettimes.co.uk](http://www.vettimes.co.uk) [accessed 16/08/2017].
18. Meredith A., Flecknell P.: "Rabbit Medicine and Surgery". BSAVA, 2006.
19. Ministero della Salute. "Linee guida sull'utilizzo prudente degli antimicrobici in medicina veterinaria". [http://www.salute.gov.it/imgs/C\\_17\\_pubblicazioni\\_2413\\_allegato.pdf](http://www.salute.gov.it/imgs/C_17_pubblicazioni_2413_allegato.pdf) [accessed 03/08/2017].
20. National Centre for the Replacement Refinement & Reduction of Animals in Research. [www.nc3rs.org.uk/rabbit-grimace-scale](http://www.nc3rs.org.uk/rabbit-grimace-scale) [accessed 08/08/2017].
21. Nayak B.S., Isitor G.N., Maxwell A., Bhogadi V., Ramdath D.D.: "Wound-healing activity of *Morinda citrifolia* fruit juice on diabetes-induced rats". *Journal of Wound Care*, 2007, 16(2), 83-86.
22. Olivas I., Torres A.G., Villagra A.: "Development of a pododermatitis score in breeding does using clustering methods". *Animal*, 2013, 7:6, 1011-1016.
23. Papeschi C., Sartini L.: "Le molte proprietà della *Morinda citrifolia*". *La Settimana Veterinaria*, 2016, 979, 32.
24. Papeschi C., Sartini L.: "Dermatologia del coniglio da compagnia". *Summa Animali da Compagnia*, 2016, 3, 21-29.
25. Papeschi C. e Sartini L.: "La dermatologia del coniglio". *Praxis veterinaria*, 2014, 2, 13-19.
26. Preethi K.C., Kuttan G., Kuttan R.: "Anti-inflammatory activity of flower extract of *Calendula officinalis* Linn. and its possible mechanism of action". *Indian Journal of Experimental Biology*, 2009, 47(2), 113-120.
27. Preethi K.C., Kuttan R.: "Wound healing activity of flower extract of *Calendula officinalis*". *Journal of Basic Physiology and Pharmacology*, 2009, 20(1), 73-79.
28. Quinton J.F.: "Nuovi animali da compagnia – I piccoli mammiferi". EV-Masson, 2005.
29. Rosell J.M., de la Fuente L.F.: "Assessing ulcerative pododermatitis of breeding rabbits". *Animals*, 2013, 3, 318-326.
30. Rosenthal K., Forbes N.A., Frye F.L., Lewbart G.A.: "Exotic Animal Medicine and Husbandry". Manson Publishing LTD, 2008.
31. Snook T.S., White S.D., Hawkins M.G., Tell L.A., Wilson LS., Outerbridge C.A., Ihrke P.J.: "Skin diseases in pet rabbits: a retrospective study of 334 cases seen at the University of California at Davis, USA (1984-2004)". *Veterinary Dermatology*, 2013, 24, 613-e 148 .
32. Spadola F., Di Giuseppe M.: "Medicina e chirurgia del coniglio da compagnia". Editrice Genoma, 2012.
33. van Praag E.: "Sore hocks (pododermatitis) in rabbits". [http://www.medirabbit.com/EN/Skin\\_diseases/Mechanical/Pod/Podo.htm](http://www.medirabbit.com/EN/Skin_diseases/Mechanical/Pod/Podo.htm) [accessed 02/08/2017].