

in caso di... Casi clinici di medicina trasfusionale canina

La medicina trasfusionale, ambito rilevante della medicina umana, sta acquisendo rapidamente importanza anche nella medicina veterinaria come supporto al trattamento di diverse patologie. Vengono descritti tre casi clinici di medicina trasfusionale in cui viene sottolineata l'importanza della valutazione dell'emocompatibilità e dei potenziali rischi e benefici di questo approccio terapeutico salvavita.

Avvelenamento da rodenticidi

Alessandra Gavazza ^{1,2}, George Lubas¹

¹ Dipartimento di Scienze Veterinarie, Centro Trasfusionale Veterinario, Università di Pisa,

² Scuola di Bioscienze e Medicina Veterinaria, Università di Camerino

Associazione Italiana Medicina Trasfusionale Veterinaria (AIMVET)



SEGNALAMENTO: Border collie, Femmina, 3 anni, 22 kg, Mantello pezzato bianco e nero, proveniente da Firenze

ANAMNESI: Da qualche ora presenta abbattimento, debolezza, dispnea. Regolarmente vaccinata ed in trattamento per filariosi cardiopolmonare. I proprietari sospettano l'assunzione di un'esca tossica.

EOG: BCS 4/9, Temperatura rettale 37°C (ipotermico), P 176 bpm (tachicardico e dispnoico), Respiro 36 arm (polipnea), TRC 2"

Depressione del sensorio e mucose pallide

WORK UP DIAGNOSTICO: Emocromo (tabella 1, fig. 1), Profilo biochimico, Profilo coagulativo (tabella 2), RX torace (fig. 2), Eco addome.

è presente anemia di tipo normocitico scarsamente rigenerativa associata a leucocitosi (neutrofilia e monocitosi).

Di particolare interesse è l'osservazione di eccentricociti e schistociti a livello dello striscio periferico (fig. 1).

Il Profilo biochimico mostra il Tempo di Protrombina e di Tromboplastina Parziale attivato non misurabili (al di fuori del range di normalità).

Il **profilo biochimico** non mostra alterazioni di rilievo

RX Torace

Si osserva atelettasia parziale associata a lieve versamento pleurico e mediastinico. Pattern alveolare ventrale polmone destro (lobo medio) compatibili con emorragia polmonare. (fig. 2)

Eco addome

Non mostra alterazioni di rilievo

In base a questi primi riscontri (anemia, PT e aPTT allungati, presenza di eccentricociti) la diagnosi più probabile è avve-

Parametro	Valore	Range di normalità
Ematocrito (%)	15.5	37.3-51.7
Emoglobina (g/dl)	5,6	13.1-20.5
Eritrociti x10 ³ /μl	2.48	5.65-8.87
MCV (fl)	62.7	61.6-73.5
MCH (pg)	22.5	21.2-26.9
MCHC (g/dl)	35.9	32-37.9
Leucociti/μl	22.86	5.05-16.76
Neutrofili segmentati/μl	18.97	3.69-11.9
Neutrofili banda/μl	0	0-200
Monociti/μl	2.74	0.2-1.7
Linfociti/μl	1.14	0.75-5.1
Eosinofili/μl	0	0.1-1.35
Piastrine x10 ³ /μl	157	148-484
Reticolociti x10 ³ /μl	123	
IR (indice Reticolocitario)	0.85	0-1
CRP (Percentuale Reticolocitaria Corretta)	1.7	0-1.5
Note	Stima PLT adeguata; Policromasia +/-; Anisocitosi +; Poichilocitosi ++ (presenza di schistociti ed eccentricociti) (fig 1)	

Tabella 1. Emocromocitometrico del paziente

amento da dicumarinici (rodenticidi).

Il tossico determinato con spettrometria di massa è il *bromadiolone* (dicumarinico di seconda generazione, emivita nel sangue da 6 a 15 giorni).

TERAPIA: Valutata l'anemia e il grave problema coagulativo

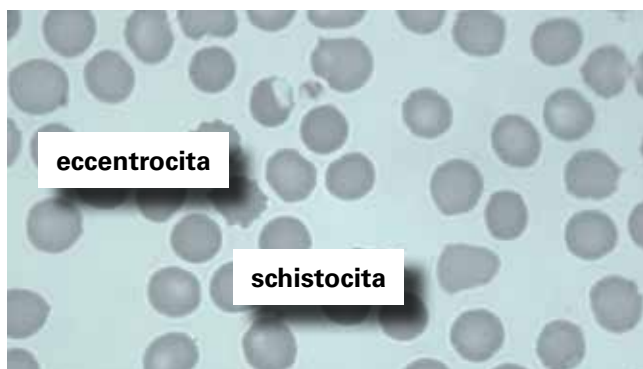
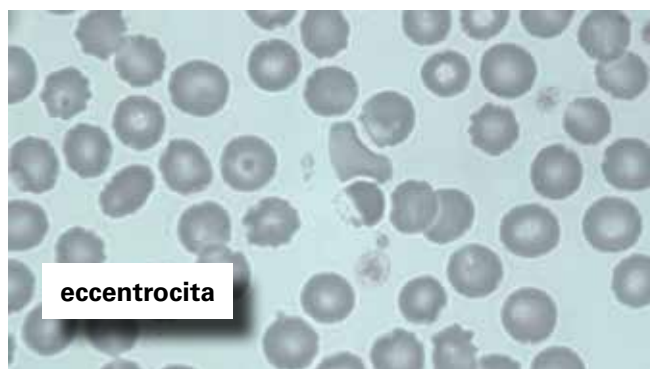


Fig 1. Striscio di sangue periferico, 100 x, Colorazione MayGrunwald-Giemsa

il paziente viene sottoposto a trasfusione ematica, previa esecuzione del gruppo sanguigno e dei test di compatibilità ematica, con sangue intero fresco di gruppo DEA 1 negativo che fornisce sia la componente corpuscolata del sangue che le proteine della coagulazione.

Viene quindi eseguito il test per la determinazione del gruppo sanguigno con metodica di immunomigrazione rapida (fig. 3) che identifica il paziente come gruppo DEA 1 negativo. I test di compatibilità crociata major e minor effettuati tra il sangue dell'animale ricevente e la sacca da trasfondere risultano compatibili in quanto non mostrano segni di agglutinazione o emolisi.

Viene eseguita la trasfusione ematica con l'obiettivo di innalzare l'HCT del paziente al 20% circa.

Il volume di sangue da trasfondere per via endovenosa si può calcolare con la seguente formula

$$\text{Volume da trasfondere (mL)} = 85 \times \text{Peso ricevente} \times \frac{\text{HCT desiderato} - \text{HCT ricevente}}{\text{HCT donatore}}$$

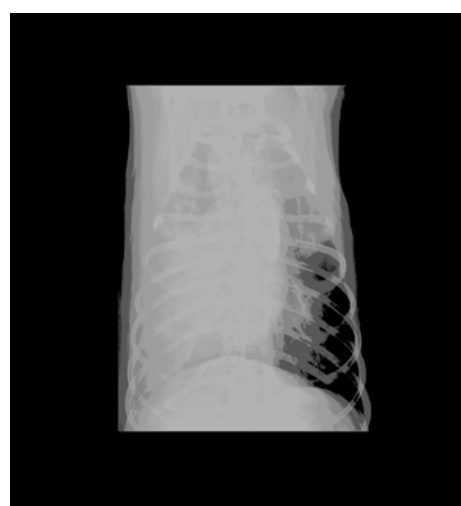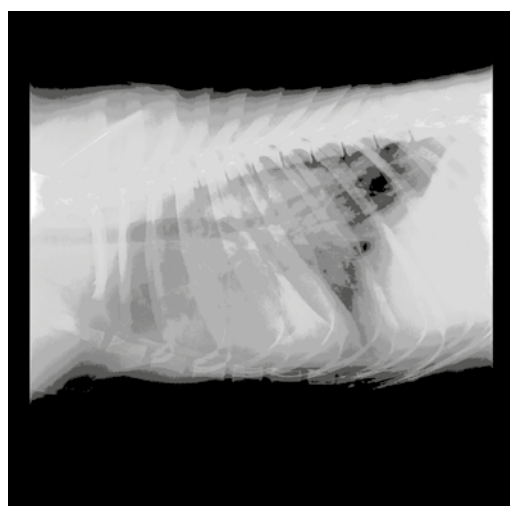
Oppure più in generale si può considerare che 1/2 mL/Kg di sangue intero trasfuso innalzano il valore dell'Hct di circa l'1%, in relazione alle condizioni cliniche del paziente. La velocità trasfusionale è stata di 10/20 mL/Kg/h e di 5 mL/Kg nei primi 20 minuti ai fini di valutare eventuali reazioni trasfusionali

Si trasfonde quindi con una sacca da 350 mL di sangue intero fresco che porta l'HCT del paziente a 21.3 %. I valori di PT e aPTT post trasfusionali sono rispettivamente 8 e

Parametro	Valore	Range di normalità
Plt	157	148-484
aPTT (sec)	Fuori range	5.4-8.1
PT (sec)	Fuori range	10.7-17.5
Fibrinogeno (mg/dL)	734	125-335
FDP (mcg/dL)	< 2.5	< 205
D-Dimeri (mcg/dL)	0.04	0.01-0.33
Note	Si decide di effettuare la determinazione qualitativa del tossico su sangue intero (EDTA) attraverso analisi con spettrometria di massa (UPLC/MSMS).	

Tabella 2. Profilo coagulativo del paziente

Figura 2. Radiografia del torace



10.3 sec (nel range di normalità)

La trasfusione è stata completata in 2 ore circa e durante questo tempo il paziente è stato monitorato al fine di valutare lo stato del sensorio, la temperatura rettale, la frequenza respiratoria e cardiaca e il colore delle urine. Non sono stati osservati segni di reazione trasfusionale.

Contestualmente è stata impostata la terapia specifica per il trattamento dell'avvelenamento da dicumarinici con: Fitomenadione (5 mg/Kg e.v) e successivamente Vitamina K1 (2.5 mg Kg per os)

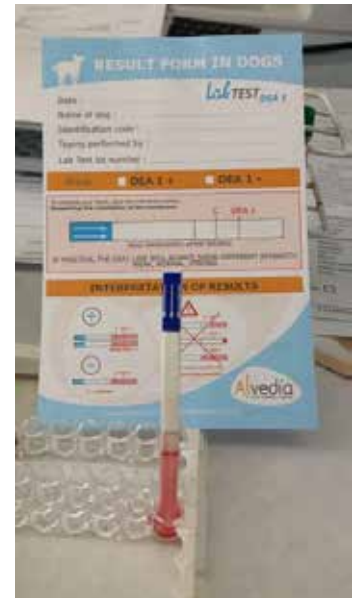FOLLOW UP: Il cane ha mostrato segni di miglioramento clinico già durante la trasfusione. La trasfusione ha permesso di gestire l'emergenza e di arrestare il sanguinamento polmonare. Nei giorni successivi c'è stato un ulteriore aumento dell'HCT dovuta alla rigenerazione eritrocitaria che nel frattempo si era instaurata.

DISCUSSIONE: In questo caso clinico la terapia trasfusionale a base di sangue intero fresco ha rappresentato un supporto terapeutico fondamentale in quanto ha permesso di arrestare l'emorragia grazie ai fattori della coagulazione presenti nel plasma e ha migliorato l'anemia che si era instaurata in conseguenza del versamento toracico.

Contestualmente è stata impostata la terapia per l'avvelenamento a base di Vitamina K1, che è stata continuata per circa un mese dal momento della diagnosi. Infatti il meccanismo di azione dei rodenticidi anticoagulanti è l'inibizione dell'enzima vitamina K1 epossido reduttasi, con conseguente riduzione della vitamina K1 e mancata sintesi dei fattori della coagulazione (Fattore II, VII, IX, X).

Interessante in questo caso, è stata anche l'osservazione di eccentroci nel sangue periferico che sono un reperto

Figura 3. Determinazione del gruppo sanguigno. Gruppo sanguigno DEA 1 negativo



abbastanza raro. Tali eritrociti sono caratteristici in quanto presentano lo spostamento dell'emoglobina da una parte della cellula, si riscontrano nelle prime fasi dell'avvelenamento precedentemente al trattamento con vitamina K1 e sono segno di gravi danni ossidativi alla membrana.

Occorre ricordare che, come segnalato da Waddell, la gravità dei segni clinici nell'avvelenamento da dicumarinici o il prolungamento dei tempi della coagulazione non è correlabile alla concentrazione dell'anticoagulante nel sangue.

BIBLIOGRAFIA

1. Abrams-Ogg A. Pratica emotrasfusionale. In Day HJ, Mackin A, Littlewood JD, Ematologia e Medicina Trasfusionale del cane e del gatto. UTET. 2004, 271-315
2. Caldin M, Carli E, Furlanello T, Solano-Gallego L, Tasca S, Patron C, Lubas G. A retrospective study of 60 cases of eccentricity in the dog. Veterinary Clinical Pathology 2005, 34, 224-231.
3. Mackin A. Rodenticidi anticoagulanti. In: Day HJ, Mackin A, Littlewood JD, Ematologia e Medicina Trasfusionale del cane e del gatto. UTET. 2004, 251-260.
4. Murphy JM. Anticoagulant rodenticides. In: Gupta RC, Veterinary Toxicology. Academic Press. 2012, 56, 673-697
5. Waddell LS, Poppenga RH, Drobatz KJ. Anticoagulant rodenticide screening in dogs: 123 cases (1996-2003). Journal American Veterinary Medical Association. 2013, 242, 516-521.