

La Displasia dell'Anca nel cane, cosa sappiamo e cosa c'è di nuovo

Salvaggio A.

DVM, libero professionista, ANUBI Ospedale Animali da compagnia, Moncalieri (To).

Autore corrispondente: Alberto Salvaggio, ANUBI Ospedale Animali da compagnia, Strada Genova 299/a, Moncalieri (To), alberto.salvaggio@icloud.com.

SUMMARY

The Hip Dysplasia in dogs, what we know and what is new

The author of this paper has sought to take a trip in the most common congenital orthopedic pathology of the dog, hip dysplasia, illustrating the state of the art and the latest acquisitions. A digression on the etiology, diagnosis, and the therapeutic approach to orientate on a early diagnosis and help the patient and the owners to relieve the symptoms of the disease and in some cases to stop it.

KEYWORDS

Hip Dysplasia, dog, osteoarthritis

INTRODUZIONE

La displasia dell'anca (HD) è una patologia dello sviluppo che colpisce l'articolazione coxofemorale e causa lassità articolare, instabilità ed artrosi. Essa è di consueto riscontro clinico, comunemente evidenziabile nel cane di taglia grande e gigante e non di rado anche in soggetti di piccole/medie dimensioni e nel gatto. La HD fu descritta per la prima volta da Gerry Schnelle nel 1935, da quel momento in poi numerose ricerche hanno cercato di riportare le cause scatenanti della patologia e la sua evoluzione. Anche se alcuni aspetti patogenetici rimangono ancora poco chiari, si è ormai certi che cause genetiche siano alla base di questa comune patologia ortopedica. A causa del suo frequente riscontro, il medico veterinario ha il dovere di informare il proprietario sulla necessità di monitorare il proprio cucciolo e, segnalare precocemente eventuali anomalie nella sua andatura e comportamento, in modo da poter diagnosticare precocemente tale patologia e impostare un protocollo terapeutico in grado di risolvere/gestire il discomfort del cane. Nuove acquisizioni scientifiche devono essere prese in considerazione per affrontare nel giusto modo una malattia nota da diversi decenni i cui aspetti diagnostici e terapeutici sono in costante evoluzione.

EZIOPATOGENESI

Con gli anni sempre maggiori acquisizioni sono andate a completare il quadro eziologico della displasia

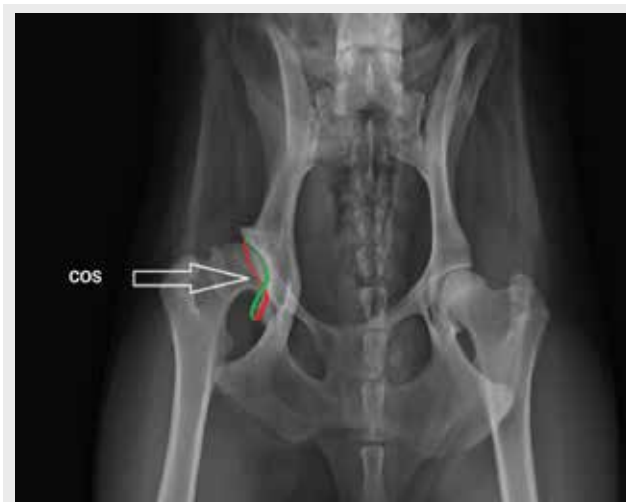


Fig. 1. RX in VD standard, si nota il segno del COS che a causa della lateralizzazione del margine ventrale (verde) e la medializzazione di parte del dorsale (rosso) si ha la visualizzazione, per sovrapposizione radiografica, della caratteristica forma ad 8

dell'anca, anche se permangono dubbi sulla causa scatenante la cascata di eventi degenerativi a carico dell'articolazione.

La HD è una patologia a carattere multifattoriale dove cause ambientali su base genetica consentono la manifestazione della patologia. Similmente a quanto riscontrato nell'uomo, anche il cane può presentare

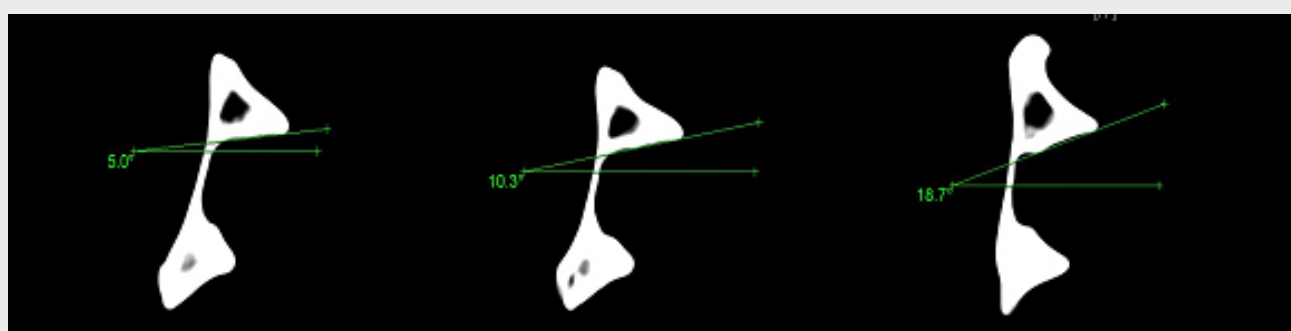


Fig. 2. visualizzazione di un' emibacino tramite studio TC su un modello osseo. Si nota come anche minime extra-rotazioni permettano un' aumento dell'angolo DARA (angolo del bordo acetabolare dorsale) e quindi una minore copertura acetabolare (Volta et al. VCOT 2013, 26, 440-444)

alterazioni cromosomiche in grado di generare sia la displasia che l'osteoartrosi. Le anomalie di questi loci possono generare alterazioni articolari non solo coxo-femorali, ma anche a carattere sistemico.^(10,20)

Un'alterata conformazione dell'articolazione coxo femorale induce una mal distribuzione delle forze vettoriali sulla cartilagine articolare che, in questo modo va in contro ad eburneazione, infiammazione e artrosi.⁽³⁴⁾

Di recente è stato dimostrato come alcuni cani di razza Bulldog inglese presentino delle deformità torsionali del bacino che causano la retroversione dell'acetabolo e generano un deficit nella copertura acetabolare. Studi in vitro, condotti tramite esame TC, hanno dimostrato che il segno del cross-over (COS) (Fig. 1), presente in cani con scarsa copertura acetabolare⁽³⁶⁾, possa essere generato da alterazioni torsionali della pelvi.⁽³⁸⁾ Ciò fa supporre come variazioni dell'inclinazione e torsione della pelvi di tipo congenito/acquisito possano portare a minore copertura acetabolare e quindi alla lassità articolare e alla sublussazione della testa del femore (Fig. 2).

La lassità articolare è considerata da molti studiosi come la causa principale dello sviluppo del processo artrosico.^(24,29,30,31)

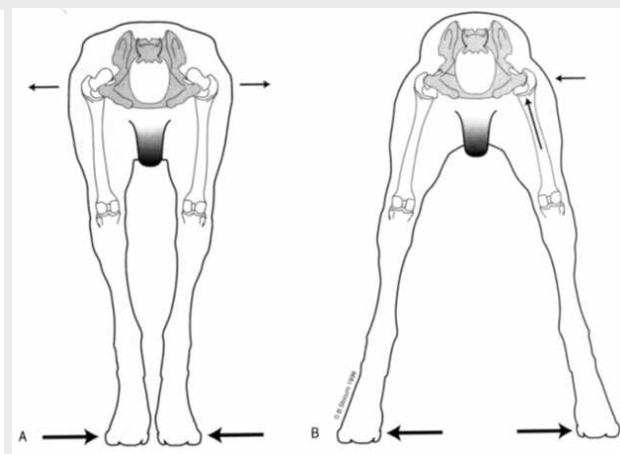
Altre cause che favoriscono l'insorgenza della HD sono: un' aumento del liquido sinoviale^(17,18), un' alterato rapporto tra muscolatura pelvica e crescita scheletrica⁽²³⁾, una elevata quantità di relaxina nel cucciolo^(3,40) e un' eccessivo aumento del peso del cane impubere. Il concatenarsi di tutte queste cause eziologiche, in rapporto diverso da soggetto a soggetto, causa un' inesorabile alterazione dei capi articolari coxo-femorali. L'evoluzione della patologia è legata alla gravità dell'alterazione presente a livello articolare, come è anche variabile la sua presentazione.

SEGNI CLINICI

I soggetti con CHD vengono raggruppati in tre categorie:

- 1) soggetti giovani con forma subclinica (4-14 mesi)
- 2) soggetti giovani con forma clinica (4-14 mesi)
- 3) soggetti adulti con manifestazione artrosica

La patologia può manifestarsi con diversa gravità. Un cucciolo con displasia presenta normalmente il tipico passo a bipede posteriore unito "a coniglio", riluttanza al movimento e al salto, difficoltà a raggiungere la stazione



Figg. 3. soggetti displasici con alterazione della base d'appoggio a) restringimento, b) allargamento

quadrupedale. Cani giovani possono sedersi più volte durante il gioco, segno di disconfort articolare. In questi cani la continua sublussazione causa uno stiramento capsulare con sollecitazione dei meccanocettori della capsula articolare e dei nocicettori cartilaginei e periostali, che inducono una sintomatologia algica di entità variabile. Cani con displasia dell'anca presentano rigidità degli arti pelvici e un' allargamento o restringimento della base d'appoggio (Fig.3). In genere si riscontra un' aumento del carico del peso sul treno anteriore. Tutti questi atteggiamenti sono dovuti al risparmio articolare coxo-femorale, in modo da permettere un minor carico e solo un minimo movimento articolare. Con il progredire della patologia, i soggetti appaiono letargici e riluttanti al movimento, è frequente il rilievo di un' algia lombo sacrale data dall'eccessivo carico su questa articolazione. Sovente, alcuni cani giungono a visita con marcata zoppia agli arti toracici causata dal prolungato sovraccarico articolare che negli anni genera alterazioni articolari anche sul distretto anteriore.

ESAME ORTOPEDICO

Per la sua natura congenita e per il suo carattere evolutivo sarebbe bene diagnosticare la patologia precocemente cioè quando il cane affetto è ancora in età prepubere. La complessità della patologia richiede una scrupolosa visita ortopedica, in modo da poter cogliere precocemente segni clinici non evidenziabili

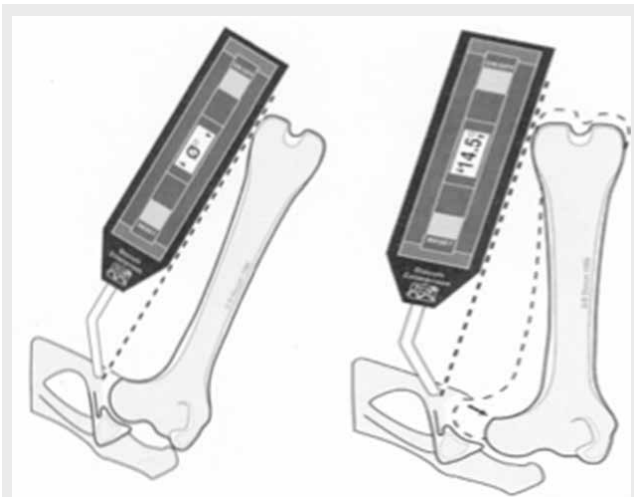


Fig. 4. angolo di riduzione (AR) e di sublussazione (AS) misurato tramite Elettrogoniometro di Slocum

dalla sola proiezione radiografica in V/D standard. Il periodo ottimale per evidenziare la displasia dell'anca è tra i 3-5 mesi di età del cane. Dovrebbe essere compito del medico veterinario indirizzare, durante le prime visite vaccinali, il proprietario di cani con segni di displasia o di razze predisposte a displasia, ad effettuare un esame mirato ortopedico-radiografico che possa permettere di diagnosticare una possibile lassità articolare in grado di generare artrosi. Cani sottoposti a visita ortopedica presentano: anomalie nella deambulazione, scarso sviluppo della muscolatura pelvica, intolleranza all'esercizio, intenso dolore articolare (artralgia), accompagnato da instabilità coxo

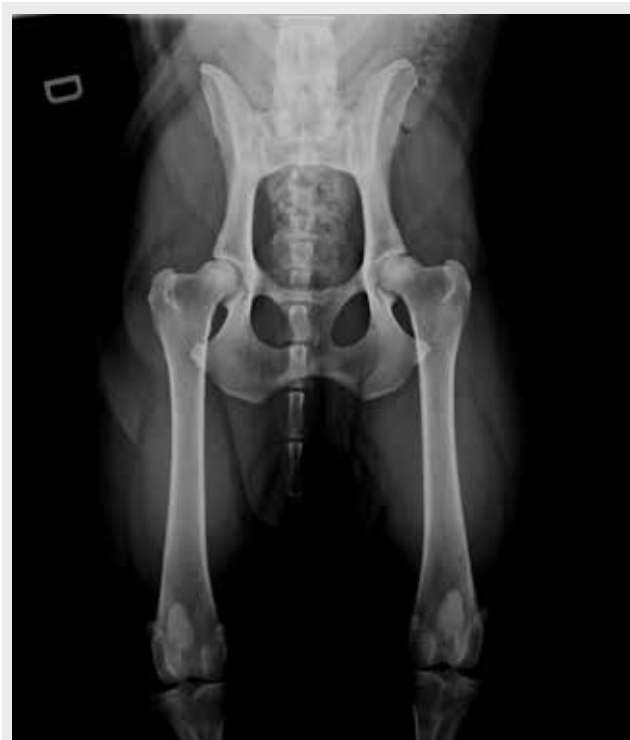

Fig. 5. proiezione radiografica in VD standard. L7 risulta al centro del bacino e le ali dell'ileo, le sinfisi sacroiliache e i fori otturatorii risultano speculari, le rotule sono al centro delle trocleae

femorale durante la rotazione esterna e l'abduzione dell'articolazione dell'anca. Nel corso dell'esame clinico, è possibile eseguire alcuni test specifici utili per la diagnosi della displasia dell'anca quali, il test di abduzione e rotazione esterna, il test dell'estensione dell'anca, il test di Ortolani, il test di Barlow, la valutazione dell'angolo di sublussazione (AS) e di riduzione (AR).

- **Test di Ortolani:** Il cane viene posto in decubito dorsale (o laterale), con il ginocchio flesso, esercitando una leggera pressione, si abduce l'arto. La positività di questo test è data dalla riduzione dell'anca all'interno dell'acetabolo che genera il caratteristico "clump".

- **Test di Barlow:** Il cane è posto come nel test di Ortolani, si esercita una pressione sul ginocchio, con il femore posto in verticale rispetto al tavolo radiografico, simulando il carico fisiologico sul femore si abduce l'arto verso il piano mediano. Se è presente un'eccessiva lassità capsulare e legamentosa il femore tende a sublussarsi, ciò viene percepito ponendo una mano sull'articolazione in esame, in questo caso il test viene definito positivo.

- **L'angolo di AS e AR:** Si valuta tramite goniometro (consigliabile l'Elettrogoniometro di Slocum), l'animale è posto sempre in decubito dorsale. Si misura in adduzione l'angolo in cui la testa del femore si sublussa (AS) e in abduzione l'angolo in cui la testa del femore rientra nella cavità acetabolare (AR). AS e AR sono una valutazione quantitativa della distensione capsulare (Figg.4).

Gli angoli di AS e AR sono di grande utilità nella valutazione della lassità e della conformazione del bordo acetabolare dorsale, questi due dati devono essere presi in esame per emettere diagnosi, per indicare una prognosi e per stabilire un trattamento terapeutico. Con l'evoluzione della patologia, di pari passo, si ha un cambiamento degli angoli di AS e AR. Con l'aumentare dell'inclinazione del bordo acetabolare dorsale si assiste ad un aumento dell'angolo di sublussazione e dell'angolo di riduzione. Ciò evolve fino al punto di massima distensione capsulare dove AS e AR quasi si sovrappongono, la sublussazione e la riduzione si generano grazie a un lieve movimento oscillatorio definito come angolo di traslazione.⁽²⁵⁾

ESAME RADIOGRAFICO

La displasia dell'anca viene diagnosticata tramite esame radiografico, i rilievi clinici e radiografici nel suo insieme permettono di impostare il corretto protocollo terapeutico. Lo studio radiografico deve essere effettuato con il cane in anestesia. Le proiezioni maggiormente utilizzate nella diagnosi di HD sono:

- V/D standard ad arti estesi
- V/D in distrazione
- V/D a rana (frog view)
- Dar view

V/D standard ad arti estesi

E' la proiezione radiografica più utilizzata per la diagnosi della displasia dell'anca. Il cane viene posto in

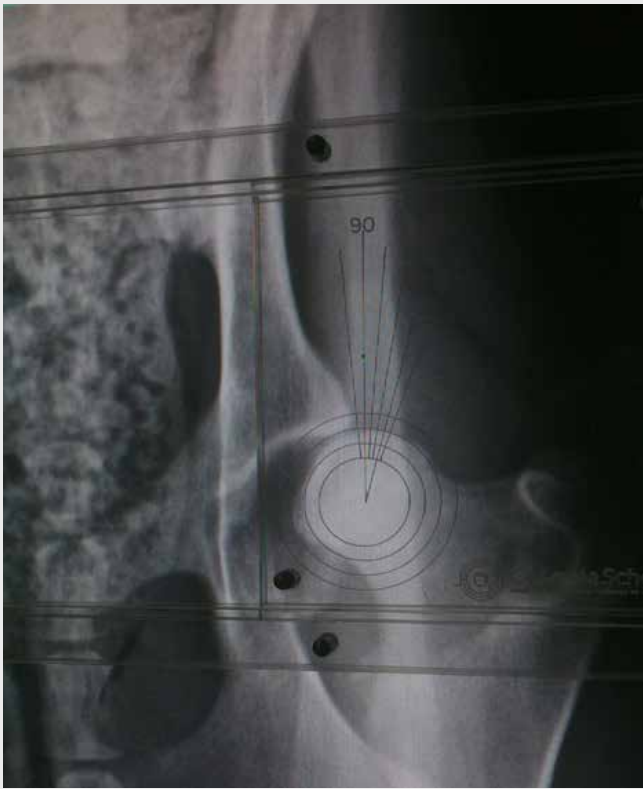

Fig. 6. misurazione dell'angolo di Norberg in un soggetto displasico con grave lassità articolare

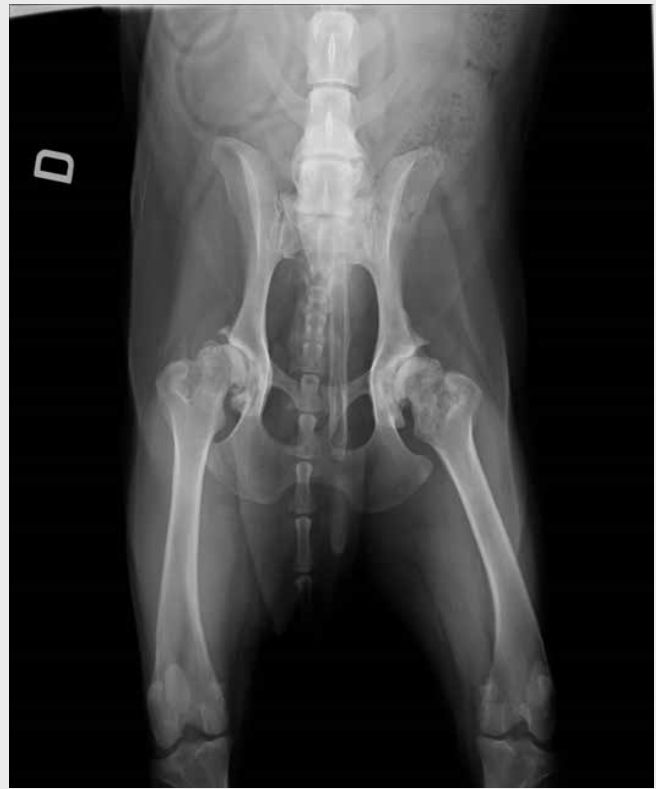

Fig. 7. displasia in fase cronica. Si nota il rimaneggiamento delle rime acetabolari, osteofitosi e alterazioni di testa e collo di entrambi i femori

decubito dorsale su un posizionatore a V, il cane deve essere simmetrico rispetto a una linea immaginaria che attraversa il suo asse mediano, gli arti pelvici devono essere ben distesi, paralleli, leggermente intraruotati. Anche leggere deviazioni della pelvi o differenti trazioni o rotazioni esercitate sui femori possono alterare i reali valori sopravvalutando o sottovalutando un'anca displasica. Nel radiogramma i femori devono essere paralleli e simmetrici come anche l'emipelvi, le rotule devono essere al centro del solco trocleare, deve essere compresa l'ultima vertebra lombare (Fig. 5).

Questa proiezione radiografica permette di evidenziare la congruità articolare, la posizione della testa del femore rispetto al bordo acetabolare dorsale, la morfologia articolare/periarticolare e la presenza di proliferazioni osteofitiche sull'acetabolo craniale, sull'inserzione della capsula articolare e sul collo del femore.

- Congruità articolare: viene valutata tramite la misurazione dell'angolo di Norberg. Questo angolo è sotteso tra la linea passante tra i centri delle due teste del femore e la rima articolare "funzionale" più laterale dell'acetabolo craniale. Questo angolo è ritenuto fisiologico quando è uguale o maggiore di 105° (Fig. 6). La misurazione dell'angolo di Norberg è considerata veritiera nei soggetti adulti, al contrario in cani al di sotto dei 5 mesi d'età non si ritiene attendibile. Ciò è dovuto alla presenza, nei soggetti giovani, di matrice cartilaginea a livello del bordo acetabolare cranio-laterale; il materiale cartilagineo risulta radiotrasparente e causa una sottovalutazione di questo angolo.⁽³⁶⁾

- Posizione della testa del femore rispetto al bordo acetabolare dorsale: la posizione della testa del femore rispetto al margine acetabolare dorsale (DAR) è uno dei parametri che permettono di valutare la lassità articolare e il riempimento acetabolare. Il centro della testa del femore rispetto al DAR può essere: mediale al DAR (congruenza articolare), sovrapposto al DAR, laterale al DAR (incongruenza articolare).
- Morfologia articolare/periarticolare: la valutazione morfologica si basa sulla constatazione di alterazioni a carico del bordo acetabolare craniale, della profondità e appiattimento acetabolare, della silhouette del collo e della testa del femore.
- Segni di artrosi: di consueto in soggetti displasici si evidenziano alterazioni artrosiche a carico dell'inserzione capsulare sul collo del femore (linea del Morgan), proliferazioni e frammentazioni del bordo acetabolare craniale, osteofiti e decalcificazioni sul collo del femore, sclerosi subcondrale (Fig. 7). Queste alterazioni morfostrutturali possono essere evidenziate anche in soggetti giovani con grave displasia dell'anca.

V/D in distrazione

Si utilizza nei soggetti in accrescimento, questa proiezione radiografica permette di valutare la lassità articolare capsulare e legamentosa che, se eccessiva, causerà degenerazione articolare. Con questa proiezione è possibile evidenziare la lassità articolare che in proiezione V/D standard normalmente non è presente a causa della spinta muscolare glutea delle



Fig. 8. proiezione in distrazione. Metodo di R. Badertsher con distrattore modificato da Vezzoni. L'operatore afferra le tibie mantenendo i femori a 95°-105° gradi rispetto al tavolo; applica una spinta in direzione mediale, forzando i femori contro il distrattore che, fungendo da fulcro, provoca la distensione della capsula articolare e la dislocazione laterale delle teste femorali

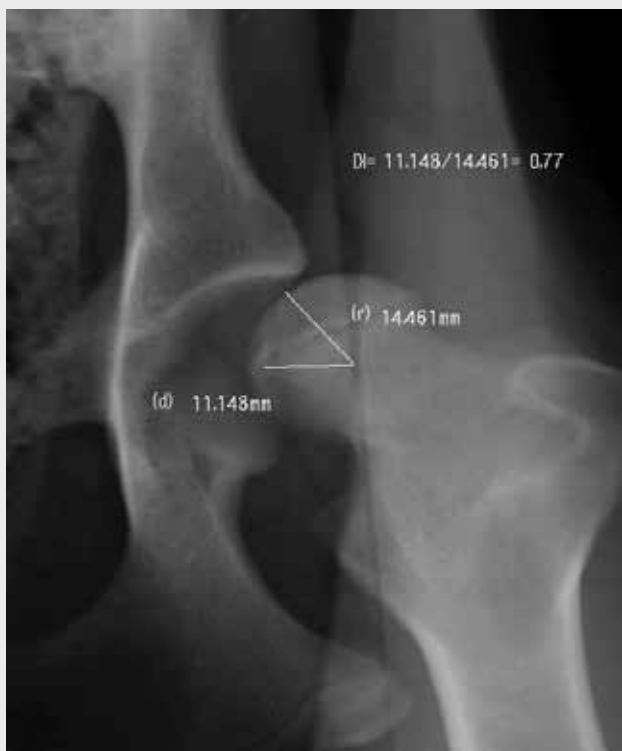

Fig. 9. calcolo dell'indice di distrazione secondo Smith

teste del femore all'interno della cavità acetabolare e della torsione che assumono le fibre della capsula articolare, la V/D standard non riflette una posizione naturale del soggetto, quindi il particolare posizionamento della V/D in distrazione ricrea le condizioni fisiologiche quadrupedali del soggetto e tramite la distrazione si può valutare il massimo allontanamento che possono subire i due capi articolari.

Di seguito viene illustrata la proiezione in distrazione descritta da Badertsher⁽⁴⁾ con distrattore modificato da Dr. Vezzoni. I soggetti esaminati vanno posti in decubito dorsale su posizionatore a V, bisogna prestare attenzione alla simmetria del paziente sottoposto

ad indagine, tra gli arti pelvici, appoggiato al pube, è posto il distrattore, le tibie sono mantenute parallele al tavolo radiografico, e i femori flessi di 95°-105° rispetto alla colonna vertebrale (Fig. 8), si esercita una forza di compressione mediale delle tibie in modo da permettere al distrattore di avere la funzione di fulcro tra i due femori.

La lassità articolare è, come si è detto in precedenza, una delle cause scatenanti la displasia dell'anca canina⁽³⁶⁾, questa lassità può essere calcolata tramite il calcolo dell'indice di distrazione (DI) secondo la metodica di Smith.⁽²⁸⁾ Questo indice si ottiene dal rapporto della distanza (d) tra il centro geometrico della testa del femore e quello dell'acetabolo per il raggio (r) della testa femorale, quindi $DI = d/r$ (Fig. 9). DI varia da 0 a 1, dove 0 indica l'assenza totale di lassità articolare e 1 la lussazione dell'anca.⁽²⁸⁾ Si ritiene che con un DI superiore a 0,3 il soggetto possa sviluppare problematiche osteoartrosiche in età adulta, mentre valori inferiori a 0,3 siano da considerarsi normali.

V/D a rana (frog view)

La proiezione a rana è utilizzata per valutare il riempimento della coppa acetabolare dato dal processo degenerativo e dall'ipertrofia del legamento rotondo. Il riempimento della cavità articolare causa una spinta della testa del femore all'esterno dell'articolazione. Il paziente viene posto in decubito dorsale sul posizionatore a V, gli arti pelvici vengono abdotti fino alla posizione massima fisiologica, le ginocchia sono flesse e i tarsi uniti e leggermente sollevati ponendo al di sotto un cuscino da radiologia, in questo modo i femori rimangono paralleli al tavolo radiografico (Fig. 10).

Dar view

La proiezione DAR consente di valutare il bordo acetabolare dorsale, questa struttura riveste un ruolo di particolare importanza nella contenzione della testa

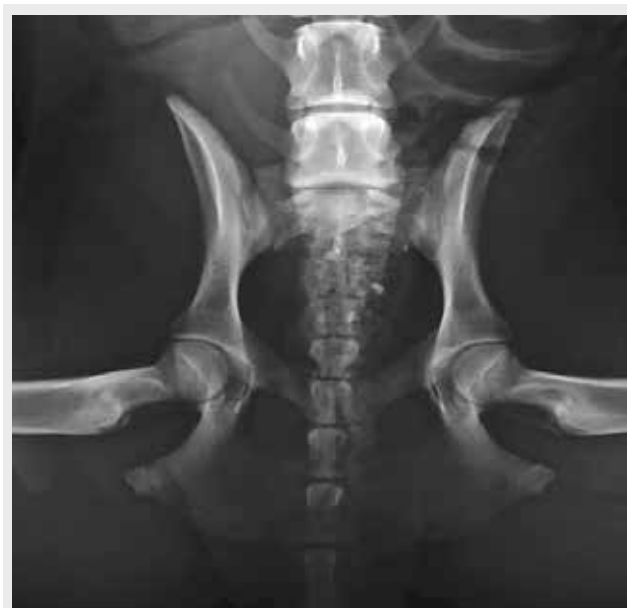

Fig. 10. V/D a rana (frog view)

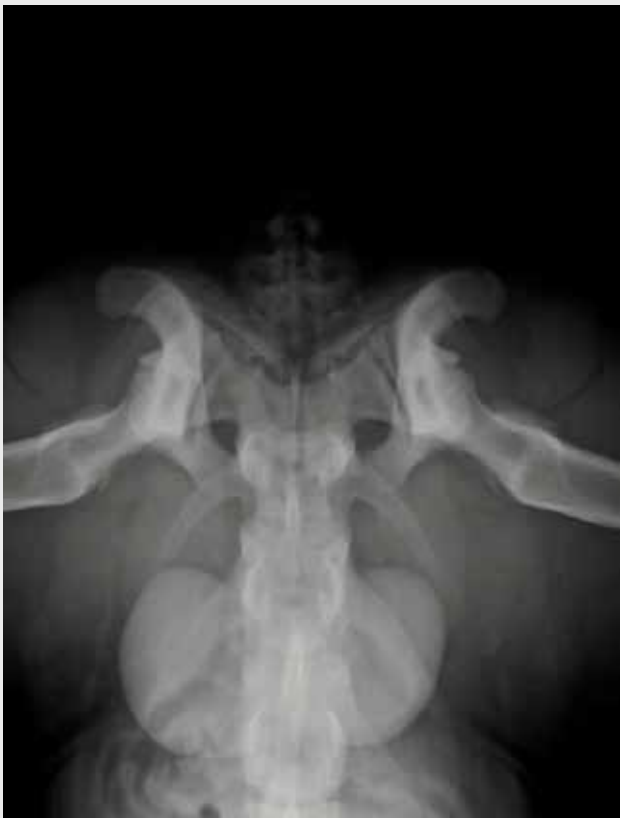

Fig. 11. visualizzazione delle strutture scheletriche in proiezione DAR, l'ischio si pone dorsalmente al bordo acetabolare dorsale

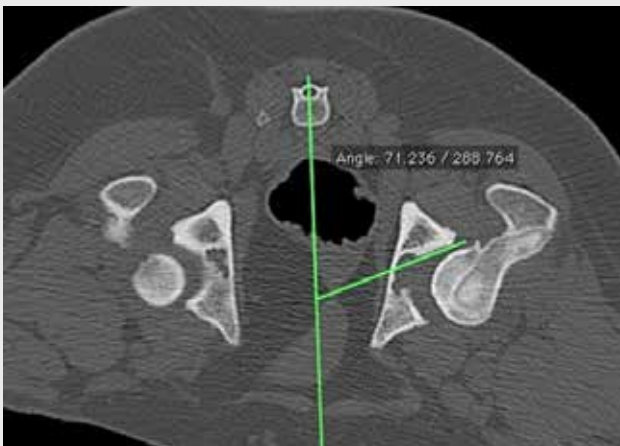


Fig. 12. determinazione dell'angolo del bordo acetabolare dorsale (DARA) da immagine TC

del femore all'interno dell'acetabolo. Il soggetto viene posto in decubito sternale all'interno del posizionatore a V, importante come tutte le altre proiezioni mantenere un corretto allineamento assiale del cane, le tibie sono portate in direzione craniale poste a 45° gradi e leggermente sollevate dal tavolo radiografico, in questo modo si crea una verticalizzazione della pelvi. La pelvi così posizionata viene colpita dal fascio radiogeno in senso cranio caudale. La proiezione è ritenuta adeguata quando le proiezioni delle tuberosità ischiatiche si collocano pochi millimetri al di sopra del bordo acetabolare dorsale e quando gli emibacini risultano simmetrici (Fig. 11) . Tramite goniometro a fogli scorrevoli di Slocum

è possibile calcolare l'angolo del bordo acetabolare dorsale (DARA), che è dato dall'intersezione della tangente della faccia acetabolare dorsale con una linea posta perpendicolarmente all'asse mediano. Nel cane con anche normali il comparto laterale del margine acetabolare dorsale si presenta netto e appuntito, la testa del femore è profondamente accolta all'interno della cavità acetabolare, l'articolazione è perfettamente congruente e il margine acetabolare dorsale ha un'inclinazione minima, inferiore a 7,5°⁽²⁶⁾ (Fig. 12). Questa proiezione riveste un ruolo di particolare importanza oltre che per la semplice valutazione dell'integrità del DAR anche per poter indirizzare e programmare un intervento chirurgico come la TPO o la DPO.

ESAME TOMOGRAFICO

La tomografia computerizzata (TC) permette la valutazione degli stessi aspetti descritti per l'indagine radiografica ma fornisce una magnificazione e una valutazione quantitativa e qualitativa non possibile con esame radiografico (Figg 13, 14). Inoltre Volta et al.

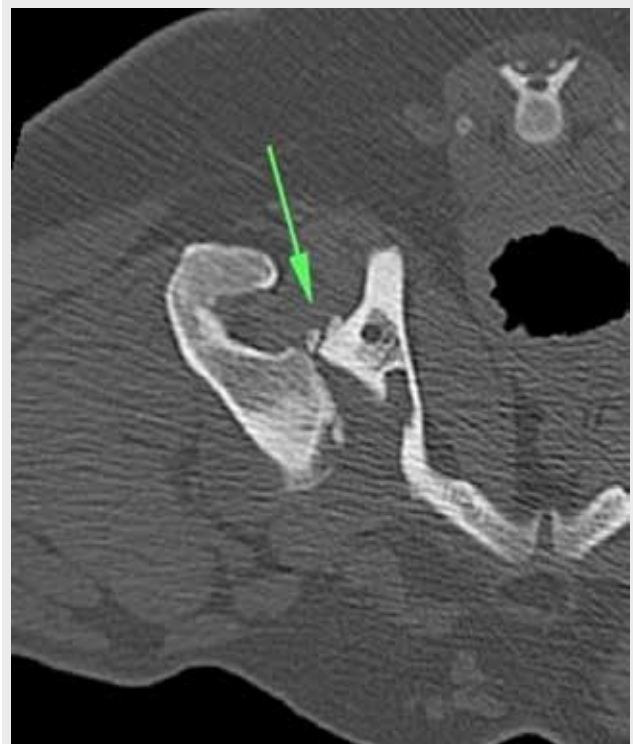


Fig. 13. presenza di frammentazione del bordo acetabolare caudale (freccia)

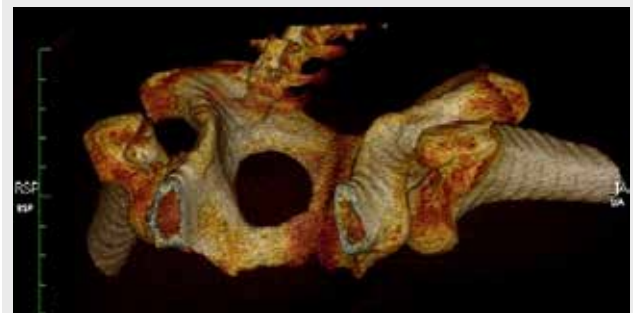


Fig. 14. ricostruzione tridimensionale del bacino di cane sottoposto ad esame TC

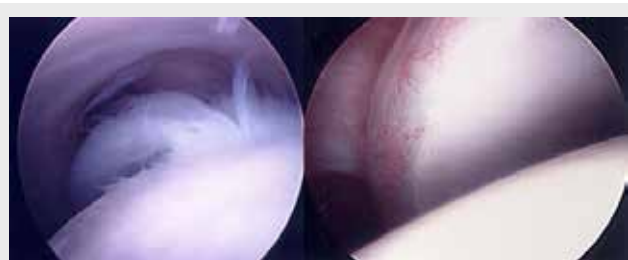
hanno dimostrato in vitro come anche piccoli errori di posizionamento durante le proiezioni radiografiche possano dare considerevoli cambiamenti nella visualizzazione del bacino.⁽³⁶⁾ Grazie alla possibilità durante l'esame TC di verificare tramite scout view l'inclinazione della pelvi si potrebbero ridurre gli errori da posizionamento, valutando in questo modo cambiamenti conformazionali con più attendibilità rispetto ad un esame radiografico.

ARTROSCOPIA

La diagnostica artroscopica già da diversi anni è presente in medicina veterinaria, il suo enorme vantaggio è la possibilità di poter effettuare, tramite micro accessi, una diagnosi e in alcuni casi trattare la patologia. L'esame radiografico standard non può escludere completamente la presenza della HD. Uno studio condotto da Olsewski, documentò come il 15% dei cani risultati negativi all'esame radiografico alla displasia dell'anca presentassero lesioni necrotiche della cartilagine articolare evidenziata tramite autopsia.⁽²⁰⁾ Grazie alla conformazione della coxo femorale questa articolazione si presta bene alla visualizzazione artroscopica, i portali utilizzabili sono craniali al grande trocantere, di ostacolo alla diagnostica strumentale sono le grandi masse muscolari che devono essere attraversate prima di poter visualizzare l'articolazione. La possibilità di poter valutare la salute della cartilagine, tramite l'esame delle 10 zone (4 zone acetabolari, 1 legamento rotondo e 3 testa del femore) (Figg. 15), ed il suo grado di artrosi, permette all'artroscopia di essere inserita tra gli strumenti diagnostici in grado di diagnosticare la patologia, anche al suo esordio, e di poter programmare un corretto approccio terapeutico e chirurgico.

ECOGRAFIA

Questa metodica, di frequente utilizzata nella specie umana non trova applicazione routinaria nella pratica clinica veterinaria. L'ecografia può essere utilizzata come mezzo diagnostico della lassità articolare coxo-femorale nel cucciolo^(1,11,12,19) ma mostra alcune limitazioni. L'ossificazione della testa del femore avviene all'incirca intorno all'ottava settimana di vita nel cucciolo, dopo questo periodo è difficoltosa la visualizzazione dell'acetabolo. La valutazione dinamica ecografica è in grado tra le 8 e 16 settimane di vita di valutare la



Figg. 15. artroscopia coxo-femorale, a sinistra è evidente l'ipertrofia e il danno a carico del legamento rotondo, a destra è presente sofferenza cartilaginea

lassità articolare, ma i dati risultano non ripetibili. Alcuni studiosi hanno condotto una valutazione ecografica in soggetti tra i 16 e i 49 giorni d'età e al compimento del 12-24 mese di vita è stato condotto un esame radiografico che evidenziava la non correlazione tra diagnostica ecografica e radiografica.⁽¹¹⁾

TRATTAMENTO

La HD si manifesta in diverse forme e gradi di degenerazione articolare e causa differenti quadri clinici. Non sempre, inoltre, al quadro clinico o radiografico corrisponde la stessa sintomatologia. Ogni caso quindi andrebbe valutato a se e trattato nella maniera più opportuna scegliendo tra le diverse attuali opzioni terapeutiche.

Trattamento conservativo

Il trattamento conservativo viene impostato quando: il cane in giovane età presenta delle alterazioni minime che si pensa possano essere gestite con terapie farmacologiche e gestionali, quando il soggetto anziano presenta alterazioni osteoartrosiche, in concomitanza di altre patologie sistemiche, dalle prestazioni che ci si attende dal soggetto, quando sono presenti limitazioni economiche. Con la terapia conservativa si tende a: ridurre la comparsa di artrosi, gestire il dolore e l'infiammazione. I protocolli utilizzati nella terapia medica/gestionale che vengono presi in considerazione sono:

- **Gestione del peso:** → la diminuzione del peso del cane permette una minore sollecitazione articolare e una diminuzione dei carichi mm^2/kg sulla superficie articolare. E' stato dimostrato inoltre che, l'aumento di grasso corporeo favorisce i processi infiammatori e che il peso elevato aumenta la lassità articolare e la manifestazione fenotipica della patologia displasica. Cuccioli sottoposti a ristrettezza alimentare avevano circa il 50% in meno di probabilità di sviluppare segni radiografici di displasia, a 48 mesi di distanza, rispetto a soggetti alimentati ad libitum.⁽¹⁴⁾ Un altro studio ha rilevato il 25% in meno di probabilità di sviluppare la patologia (gruppo con ristrettezza alimentare rispetto a gruppo alimentato ad libitum) con controllo clinico radiografico a 5 anni di distanza.⁽¹³⁾
- **Esercizio controllato:** → limitare l'attività fisica, durante la crescita negli animali giovani e nei periodi di maggiore algia negli adulti, consentendo frequenti e lunghe passeggiate al guinzaglio evitando salti e corse, può limitare l'insulto articolare. Durante i periodi clinicamente più favorevoli, si può stimolare il cane ad effettuare passeggiate al guinzaglio, nuoto ed attività controllata, in modo da rinforzare le masse muscolari e diminuire il peso.
- **Terapia fisioterapica:** → professionisti del settore possono impostare protocolli dedicati per il singolo caso. Questa terapia tramite esercizi può consentire l'aumento delle masse muscolari, la diminuzione dell'infiammazione e del dolore, consentendo di ridurre l'uso di antinfiammatori non steroidei. La possibilità di poter utilizzare strumenti come l'underwater treadmill permette il rinforzo muscolare

senza il carico fisiologico articolare. Secondo l'esperienza dell'autore la fisioterapia è il punto cardine della terapia gestionale conservativa.

- **Terapia con antinfiammatori:** → è necessario in questi casi alleviare il dolore e l'infiammazione tramite l'utilizzo di farmaci dedicati. Alleviando il discomfort dell'animale si facilita la sua deambulazione e la sua attività. L'utilizzo di antinfiammatori steroidei è riservato a soggetti che non rispondono a terapia o che devono essere trattati per breve tempo. L'utilizzo di antinfiammatori fitoterapici, dall'effetto più blando rispetto ai FANS, consente l'utilizzo per lunghi periodi.
- **Nutraceutici (Condroprotettori):** → sono integratori articolari e vanno presi come tali. La loro funzione è di fornire supporto nutritivo alla cartilagine, diminuire la degradazione cartilaginea e apportare un lieve effetto antinfiammatorio.
- **Infiltrazioni articolari:** → da diversi anni si sono diffusi diversi prodotti a base di ac. Jaluronico che permettono di dare sollievo all'articolazione e di favorire i processi riparativi di questa. Di recente, sempre più frequentemente, vengono utilizzati prodotti a base di cellule staminali su base mesenchimale (es. da grasso autologo) o prodotti, sempre di derivazione autologa, costituiti da plasma ricco in piastrine (PRP). Il PRP si è mostrato utile nella rigenerazione cartilaginea, nella limitazione del processo artrosico e infiammatorio.^(2,32,33)

Trattamento chirurgico

I trattamenti chirurgici per la displasia dell'anca mirano ad evitare, o diminuire, la formazione del processo artrosico che è la causa ultima e invalidante del complesso processo patologico. Non esistono procedure che si possono definire migliori rispetto ad altre, ogni trattamento chirurgico è indicato in soggetti con un determinato quadro clinico e sintomatologico, quasi tutti gli interventi hanno una finestra di età "utile" di trattamento più o meno ampia. Le chirurgie vengono divise in due classi: le rimodellanti/ricostruttive e le sostitutive.

Chirurgie rimodellanti/ricostruttive:

Sinfisiodesi pubica giovanile

La sinfisiodesi pubica giovanile definita con l'acronimo JPS (Juvenile Pubic Symphysiodesis) è una tecnica mini invasiva che mira ad ottenere la chiusura, tramite elettrocauterizzazione, della fisi pubica. La procedura permette il cambiamento della biomeccanica articolare generando un incremento della ventro versione acetabolare, in questo modo si ha una riduzione della tendenza alla sublussazione della testa del femore e una maggiore copertura acetabolare dorsale.⁽⁷⁾ Ciò, se effettuato nel cane impubere, prima della presenza di artrosi, permette di salvaguardare l'articolazione dal processo patologico degenerativo.

La procedura risulta efficace quando la fisi pubica risulta particolarmente fertile. Patricelli et al dimostrarono come la tecnica non risultasse più efficace in soggetti con più di 22 settimane d'età.⁽²¹⁾ La tecnica è indicata

in soggetti compresi tra 3 e 5 mesi d'età (riservando i 5 mesi ai soli cani di taglia gigante).

Per effettuare una JPS ed ottenere buoni risultati il cane deve rispettare dei requisiti clinici radiografici:

- Ortolani +
- AR 15°-40°
- AS 0°-15°
- DAR inferiore a 12°, non devono essere presenti erosioni del DAR
- DI compreso tra 0,4-0,7
- I segni clinici devono essere di lieve entità o assenti.⁽³⁷⁾

La procedura chirurgica è semplice e poco invasiva. Il cane viene posto in decubito dorsale, si effettua una piccola incisione in corrispondenza del pube, scontinuato il legamento pubico, al di sotto del pube è posta una spatola di legno o in alluminio, per proteggere i tessuti sottostanti. Si effettua una elettrocauterizzazione (8-10 secondi per ogni cauterizzazione) a punti staccati di circa 2-3 mm l'uno dall'altro, la procedura si deve effettuare dalla parte craniale fino a coprire tutta la fisi pubica che da origine ai rami del pube (Fig. 16). Il puntale dell'elettrobisturi deve attraversare tutta la fisi. Non si devono attuare particolari precauzioni nel post operatorio.

E' importante evidenziare come la sinfisiodesi sia una pratica che genera soggetti fenotipicamente normali anche se geneticamente displasici. Infatti, non vi è nessuna prova radiografica registrata che permetta di evidenziare un cane sottoposto a sinfisiodesi. Di recente Vezzoni et al. hanno messo a punto delle misurazioni che consentono di valutare la presenza di una ventralizzazione della coppa acetabolare data dall'intervento di JPS. Tramite misurazioni del ramo del pube, di irregolarità presenti sul margine craniale del pube e la medializzazione della fossa acetabolare gli autori sono stati in grado di individuare soggetti

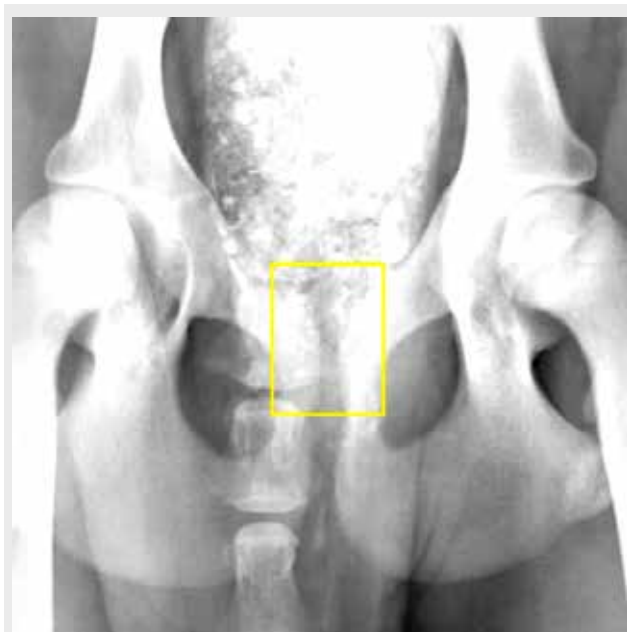

Fig. 16. in giallo è evidenziato il distretto di fisi pubica che viene sottoposto ad elettrocauterizzazione

sottoposti a JPS ⁽⁶⁾. Rimane deontologicamente corretto illustrare al proprietario le modificazioni che si creano con questo intervento e suggerire sempre la sterilizzazione per evitare pratiche fraudolente.

Triplice osteotomia pelvica

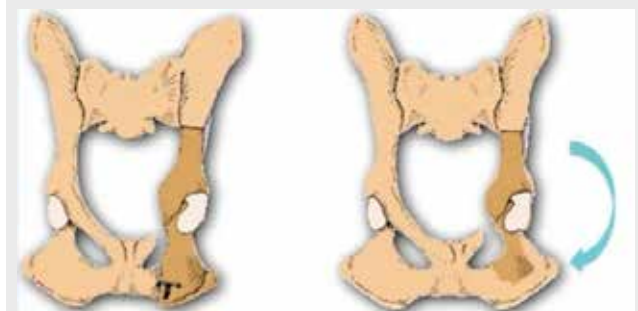
La tecnica di triplice osteotomia pelvica (TPO) fu scoperta da Hohn e Janes nel 1969 e perfezionata da Slocum nel 1992.⁽²⁷⁾ E' una procedura profilattica utile nella prevenzione dell'osteoartrosi coxo-femorale. I cani affetti da displasia con segni clinici e radiografici di lassità articolare, immaturi e senza, o scarsi, segni di artrosi sono i candidati per effettuare questo intervento. Viene indicata nei soggetti:

- di età compresa tra 5 e 10 mesi
- AR compreso tra 20° e 40°
- AS compreso tra 10° e 30°
- DAR compreso tra 10° e 30°
- morfologia articolare conservata
- artrosi minima o assente.

La tecnica chirurgica consiste in due osteotomie a livello di ileo, ischio e una osteotomia del pube. Dopo aver liberato i monconi ossei è possibile far compiere al segmento libero una ventroversione pari all'angolo di sublussazione precedentemente calcolato, la stabilizzazione dell'osteotomia dell'ileo avviene tramite placche dedicate pre angolate di 20°, 25° e 30°. Inoltre è possibile stabilizzare con un cerchiaggio, con filo chirurgico, l'osteotomia dell'ischio (Fig. 17). L'operazione può essere effettuata bilateralmente nella stessa sede chirurgica anche se è consigliabile inter-

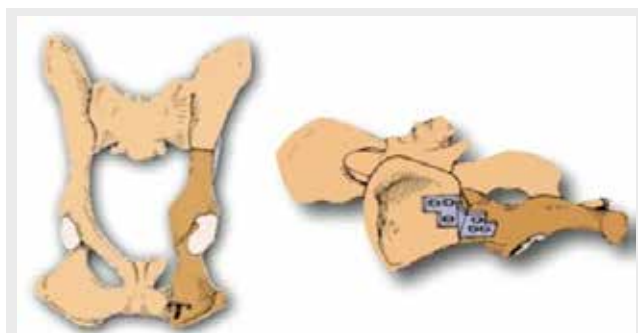

Fig. 17. si notano le due osteotomie e l'osteotomia del pube, effettuate durante l'intervento di TPO, che permettono la rotazione del moncone acetabolare e la sua stabilizzazione con placca dedicata



Differenze tra l'intervento di TPO, sulla sinistra, e di DPO sulla destra. In quest'ultima non si pratica l'osteotomia dell'ischio

venire con un secondo intervento sull'alto emibacino a distanza di 4-6 settimane. E' una tecnica chirurgica specialistica, che richiede buona manualità, un'ottima conoscenza anatomica e un training di apprendimento, le complicanze possono essere serie e insidiose. Il post chirurgia comprende terapia con FANS per 5-7 giorni e limitazione del movimento per 3-4 settimane. Nonostante gli accorgimenti attuati, la triplice osteotomia pelvica presenta un' alto tasso di morbidità; circa il 62% dei cani presenta distacco degli impianti del moncone craniale.⁽¹⁵⁾ Altre complicanze sono danni neurologici da presenza di viti nel sacro, eccessiva chiusura del canale pelvico, eccessiva copertura della testa del femore, progressione dell' artrosi e un' anormale andatura. Con l'avvento delle placche ad angolo stabile si è ridotta l'incidenza dell'allentamento delle viti, inoltre queste placche permettono l'inserimento delle viti in maniera divergente che garantisce una migliore tenuta ossea. Ciò nonostante l'instabilità che si crea con l'osteotomie (unico moncone stabilizzato è l'ileo) rende questa tecnica utilizzata solo in pazienti particolarmente indicati. Dopo un periodo di grande popolarità questa tecnica è stata meno impiegata dagli ortopedici a ragione dell'alta incidenza di complicanze.

Duplica osteotomia pelvica

Haudiquet nel 2006 al congresso di Monaco della Società Ortopedica di Ortopedia e Traumatologia Europea (ESVOT) presentò la duplica osteotomia pelvica (DPO) come trattamento della displasia dell'anca. Questa tecnica si presenta meno invasiva rispetto alla triplice osteotomia pelvica, in quanto permette di mantenere integro ischio. La notevole stabilità data dall'integrità dell'ischio e dalla stabilizzazione dell'ileo permette di diminuire drasticamente le complicanze post chirurgiche. Inoltre la memoria dell'ileo porta a una compressione della placca sul moncone craniale riducendo il "loosening" delle viti. I criteri di inclusione dei pazienti sono sovrapponibili alla TPO, si suggerisce di effettuare l'intervento in cani con età compresa tra i 5 e gli 8 mesi in modo da sfruttare le capacità plastiche dell'ileo e consentire un'agevole rotazione evitando la frattura di questo. L'intervento è sovrapponibile alla TPO con la differenza delle sole osteotomie pubica e iliaca e l'aggiunta di 5° in rotazione all'angolo di sublussazione valutato durante la visita clinica ⁽²²⁾ (Fig. 18). Le complicanze sono la frattura dell'ischio e il cedimento della placca sul moncone caudale.⁽³⁵⁾

Osteotomia di testa e collo del femore

L'osteotomia della testa e del collo del femore (FHO) è una tecnica chirurgica che può essere utilizzata in soggetti dopo rimozione di impianti protesici, in soggetti di piccola taglia come terapia della patologia di Legg-Calvè-Perthes, nelle fratture della testa del femore, nelle fratture acetabolari, nelle lussazioni croniche coxo-femorali, e in alcuni casi nel trattamento della displasia dell'anca (Fig. 18).

E' una tecnica che deve prendere in considerazione, come anche altre tecniche chirurgiche, alterazioni che

possono gravare anche su altri distretti dell'arto pelvico (rottture del legamento crociato, lussazioni rotulee o alterazioni tarsali). La FHO consiste nella resezione della testa e del collo del femore (fino al piccolo trocantere), l'escissione porta nei mesi alla formazione di una pseudoartrosi, il manicotto fibroso che si forma contiene al suo interno una membrana sinoviale. Si assiste ad un rimodellamento osseo dei monconi articolari con produzione ossea e riassorbimento. La prognosi è data da:

- tecnica chirurgica
- durata della lesione
- età del paziente (soggetti giovani recuperano più facilmente)
- stazza (soggetti inferiori a 17 Kg hanno una prognosi da buona ad eccellente)
- peso del cane (soggetti in sovrappeso o obesi danno risultati incostanti)
- patologie osteo-articolari concomitanti
- patologie endocrine sottostanti.^(8,9)

I cani sottoposti ad FHO presentano normalmente l'arto sottoposto a chirurgia più corto dell'altro, una ipotrofia muscolare, una minore escursione dell'articolazione (limitata abduzione ed estensione), una minore angolazione del ginocchio e del tarso. Il pieno recupero può avvenire tra i 6 e gli 8 mesi, i soggetti giovani hanno una tendenza migliore al recupero. Questa tecnica può essere presa in considerazione quando

cause economiche limitano il ventaglio delle opzioni terapeutiche. Ciò nonostante è compito del veterinario selezionare i soggetti più idonei al trattamento.

Altre tecniche chirurgiche per la displasia dell'anca

Negli anni diverse approcci chirurgici si sono susseguiti, mode del momento hanno portato avanti interventi chirurgici che poi lentamente sono stati accantonati o utilizzati sono in casi dedicati. Tra questi interventi, secondo il parere dell'autore, vanno inseriti gli interventi di: pectinectomia, l'osteotomia varizante del collo femorale e la DAR artroplastica.

Chirurgie sostitutive

Protesi totale d'anca

La protesi totale d'anca (THR) è una procedura che mira alla ricostruzione anatomica dell'articolazione patologica. Al contrario delle tecniche indicate in precedenza l'intervento di THR non cerca la congruità articolare tramite modificazioni morfologiche e biomeccaniche, ma permette di ristabilire tramite mezzi protesici la normale morfologia articolare. La procedura può essere utilizzata in processi artrosici causati da displasia dell'anca, lussazioni croniche o traumatiche della testa del femore, articolazioni coxo-femorali displasiche, revisione chirurgica dopo intervento di FHO, fratture della testa del femore non sintetizzabili, e artrosi post traumatica. La procedura consiste nell'esecuzione di una FHO seguita da un alesaggio del canale midollare femorale e della coppa acetabolare. Le unità protesiche sono costituite, tranne qualche eccezione (ELICA, Mediatech VET[®], Irving, CA) da una coppa acetabolare, da una unità testa collo e da uno stelo che verrà inserito dalla sommità prossimale della diafisi femorale lungo il terzo prossimale femorale, la stabilizzazione avviene tramite sistema press-fit (BFX, BioMedrix[®] LLC, Boston, NJ) o tramite viti bicorticali e monocorticali che assicurano lo stelo all'osso (ZCTh, Kyon Inc.[®], Zurich, Switzerland), o tramite cemento. I soggetti selezionati per la Thr sono pazienti con un'età maggiore a 6 mesi, con presenza di gravi alterazioni in età prepubere o soggetti adulti con artrosi invalidante. Nei soggetti anziani, con grave artrosi, sottoposti ad intervento protesico si consiglia l'utilizzo di una placca aggiuntiva posta lateralmente per la suddivisione dei carichi e per evitare fratture femorali (Fig. 19). Negli anni nuovi materiali e nuovi strumenti sono venuti in aiuto del chirurgo ortopedico nella procedura protesica, il tasso di complicanze e morbilità risulta notevolmente diminuito con la diminuzione dell'uso del cemento. Gli impianti di nuova generazione garantiscono una migliore distribuzione dei carichi lungo il femore, e minore complicanze di contaminazione dell'impianto. Le complicanze includono: neuropressia dello sciatico, embolismo polmonare, lussazione della testa del femore, infezioni, loosening asettico degli impianti, neoplasie ed alterazioni acetabolari, il rischio di complicanze si aggira intorno al 12%-13%.^(5,16) I cani sottoposti ad intervento protesico presentano una netta diminuzione dell'algia, una deambulazione normale con una prognosi da buona

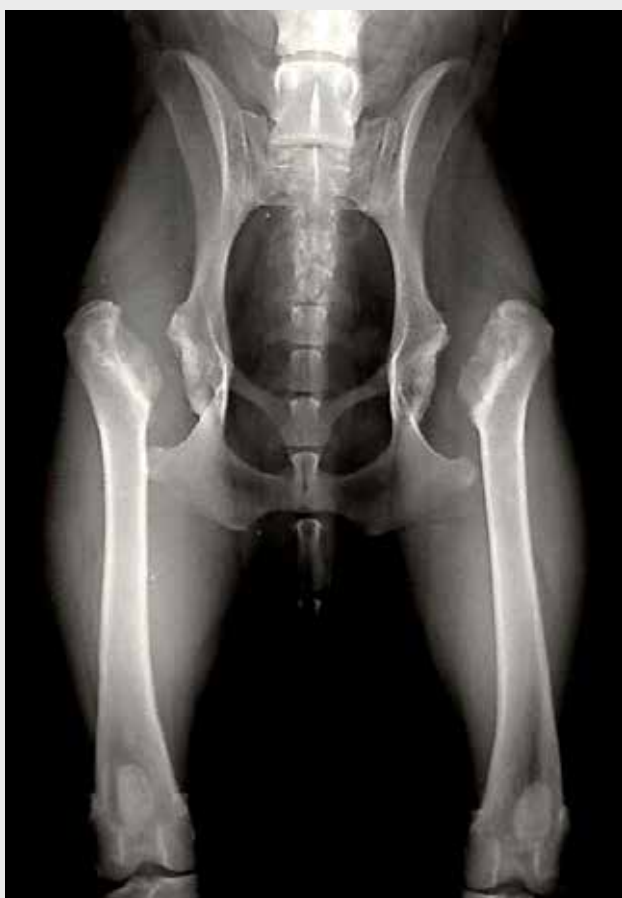

Fig. 18. osteotomia di collo e testa del femore bilaterale in un cane con displasia dell'anca

ad eccellente. BioMedrix® ha messo recentemente in commercio mini protesi per cani da 6-10 kg (presto in commercio anche la serie mini Kyon®) aprendo, in questo modo, l'utilizzo di questa tecnica anche per pazienti con patologia di Legg-Calvè-Perthers, lussazioni croniche, patologie frequenti nei cani di piccola taglia. Questa pratica chirurgica ortopedica necessita di un lungo training di apprendimento prima di acquisire la giusta confidenza con lo strumentario dedicato e per posizionare gli impianti nel modo corretto, in modo da diminuire drasticamente le complicanze post chirurgiche.

CONCLUSIONI

Molteplici alterazioni patologiche e diversi approcci terapeutici all'interno di un solo processo patologico, impongono la conoscenza, da parte del medico veterinario della patologia nelle sue varie sfaccettature. È importante non limitare la visita e la diagnostica al solo soggetto adulto con presenza di zoppia o in sede di RX per refertazione ufficiale, approcci in età prepubere possono migliorare la vita dei nostri pazienti. Molteplici tecniche sono a disposizione del medico veterinario, dalle più semplici a metodiche più complesse che richiedono l'esperienza di uno specialista di settore; in Italia diverse strutture ospedaliere offrono un servizio specialistico al pari degli standard Europei. Educare i proprietari a una corretta gestione del proprio cane e indirizzare verso un corretto approccio terapeutico è una nostra responsabilità.

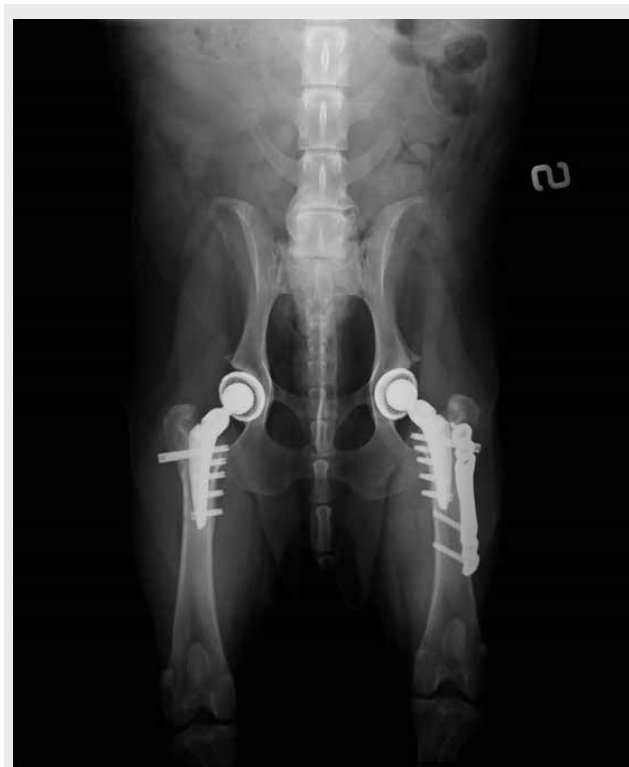

Fig. 19. protesi d'anca bilaterale, a sinistra è stata posta sul versante laterale una placca ad angolo stabile con funzione di sostegno

BIBLIOGRAFIA

1. Adams W.M., Dueland R.T., Daniels R., Fialkowski J.P., Nordheim E.V.: Comparison of two palpation, four radiographic and three ultrasound methods for early detection of mild to moderate canine hip dysplasia. *Veterinary Radiology & Ultrasound*, 2000, 41, 484-490.
2. Andia I., Maffulli N.: Plated-rich plasma for managing pain and inflammation in osteoarthritis. *Nature Reviews Rheumatology*, 2013, 9, 721-730.
3. Andren L.: Instability of the pubic symphysis and congenital dislocation of the hip in newborns: the possible aetiological role of maternal hormones. *Acta Radiologica*, 1960, 54, 123-128.
4. Bedertsher R.R.: The half-axial position: improved radiographic visualization of subluxation in canine hip dysplasia. *Master Thesis, University of Georgia, USA, 1977.*
5. Bergh M.S., Gilley R.S., Schofer F.S., Kapatkin A.S.: Complications and radiographic findings following cemented total hip replacement. *Veterinary and Comparative Orthopaedics and Traumatology*, 2006, 19, 172-179.
6. Boiocchi S., Vezzoni L., Vezzoni A., Bronzo V., Rossi F.: Radiographic changes of the pelvis in Labrador and Golden Retrievers after juvenile pubic symphysiodesis: object and subjective evaluation. *Veterinary and Comparative Orthopaedics and Traumatology*, 2013, 26, 218-225.
7. Dueland R.T., Adams W.M., Fialkowski J.P., Patricelli A.J., Matthews K.G., Nordheim E.V.: Effect of pubic symphysiodesis in dysplastic puppies. *Veterinary Surgery*, 2001, 30, 201-217.
8. Duff R., Campbell J.R.: Long term results of excision arthroplasty of the canine hip. *Veterinary Record*, 1997, 3, 181-184.
9. Duff R., Campbell J.R.: Effect of experimental excision arthroplasty of the hip joint. *Research in Veterinary Science*, 1978, 24, 174-181.
10. Farquhar T., Bertram J., Todhunter R.J., Burton-Wurster N., Lust G.: Variations in composition cartilage from the shoulder joints of young adult dogs at risk for developing canine hip dysplasia. *Journal of the American Veterinary Medical Association*, 1997, 210, 1483-1485.
11. Fischer A., Flöck A., Tellhelm B., Failing K., Kramer M., Thiel C.: Static and dynamic ultrasonography for the early diagnosis of canine hip dysplasia. *Journal of Small Animal Practice*, 2010, 51, 582-588.
12. Greshake R.J., Ackermann N.: Ultrasound evaluation of the coxofemoral joints of the canine neonate. *Veterinary Radiology & Ultrasound*, 1993, 34, 99-104.
13. Kealy R.D., Lawlwr D.F., Ballam J.M., Lust G., Smith G.K., Biery D.N., Olsson S.E.: Five-years longitudinal study on limited food consumption and development of osteoarthritis in coxofemoral joints of dogs. *Journal of the American Veterinary Medical Association*, 1997, 210, 222-225.
14. Kealy R.D., Olsson S.E., Monti K.L., Lawler D.F., Biery D.N., Helms R.W., Lust G., Smith G.K.: Effect of limited food consumption on incidence of hip dysplasia in growing dogs. *Journal of the American Veterinary Medical Association*, 1992, 201, 857-863.
15. Koch D.A., Hazewinkel H.A., Nap R.C., Meij B.P., Wolvekamp Wth.C.: Radiographic evaluation and comparison of plate fixation after triple pelvic osteotomy in 32 dogs with hip dysplasia. *Veterinary and Comparative Orthopaedics and Traumatology*, 1993, 1, 13-19.
16. Liska W.D.: Canine total hip replacement complications an overview, *Proceedings of the 2nd Annual Conference on contemporary issues in canine hip replacement, San Diego, CA, 2000, June 16, 30.*

BIBLIOGRAFIA

17. Lust G., Beilman W.T., Rendano V.T.: A relationship between degree of laxity and synovial fluid volume in coxofemoral joints of dogs predisposed for hip dysplasia. *American Journal of Veterinary Research*, 1980, 41, 55-60.
18. Lust G., Summers B.A.: Early, asymptomatic stage of degenerative joint disease in canine hip joints. *American Journal Veterinary Research*, 1981, 42, 1849-1855.
19. O'Brien R.T., Dueland R.T., Adams W.C., Meinen J.: Dynamic ultrasonographic measurement of passive coxofemoral joint laxity in puppies. *Journal of the American Animal Hospital Association*, 1997, 33, 275-281.
20. Olsewski J.M., Lust G., Rendano V.T., Summers B.A.: Degenerative joint disease: Multiple joint involvement in young and mature dogs. *American Journal of Veterinary Research*, 1983, 44, 1300-1308.
21. Patricelli A.J., Dueland R.T., Adams W.M., Fialkowski J.P., Linn K.A., Nordheim E.V.: Juvenile Pubic Symphysiodesis in dysplastic puppies at 15 and 20 weeks of age. *Veterinary Surgery*, 2002, 31, 435-444.
22. Punkte J.P., Fox D.B., Tomlison J.L., Davis J.W., Mann F.A.: Acetabular ventroversion with double pelvic osteotomy versus triple pelvic osteotomy: a cadaveric study in dogs. *Veterinary Surgery*, 2011, 40, 555-562.
23. Riser W.H., Shire J.F.: Correlation between canine hip dysplasia and pelvic muscle mass: a study of 95 dogs. *American Journal of Veterinary Research*, 1967, 28, 769-777.
24. Runge J.J., Kelly S.P., Gregor T.P., Kotwal S., Smith G.K.: Distraction index as a risk factor for osteoarthritis associated with hip dysplasia in four large dog breeds. *Journal of Small Animal Practice*, 2011, 51, 264-296.
25. Slocum B.: *Bojrab M.J. Current Techniques in Small Animal Surgery*. Forth ed. Lippincott William & Wilkins, Philadelphia, 1998.
26. Slocum B., Devine T.M.: Dorsal acetabular rim radiographic view for evaluation of canine hip. *Journal of American Hospital Association*, 1990, 26, 289-296.
27. Slocum B., Devine T.: Pelvic osteotomy for axial rotation of acetabular segment in dog with hip dysplasia. *Veterinary Clinics of North America Small Animal Practice*, 1992, 3, 645-682.
28. Smith G.K., Biery D.N., Gregor T.P.: New concepts of coxofemoral joint stability and the development of a clinical stress-radiographic method for quantitating hip joint laxity in the dog. *Journal of the American Veterinary Medicine Association*, 1990, 196, 59-70.
29. Smith G.K., Gregor T.P., Rhodes W.H., Biery D.N.: Coxofemoral joint laxity from distraction radiography and its contemporaneous and prospective correlation with laxity, subjective score, and evidence of degenerative joint disease from conventional hip-extended radiography in dogs. *American Journal of Veterinary Research*, 1993, 54, 1021-1042.
30. Smith G.K., Mayhew P.D., Kapatkin A.S., McKelvie P.J., Shofer F.S., Gregor T.P.: Evaluation of risk factors for degenerative joint disease associated with hip dysplasia in German Shepherd dogs, Golden Retrievers, Labrador Retrievers, and Rottweilers. *Journal of American Veterinary Medicine Association*, 2001, 219, 1719-1724.
31. Smith G.K., Popovitch C.A., Gregor T.P., Shofer F.S.: Evaluation of risk factors for degenerative joint disease associated with hip dysplasia in dogs. *Journal of American Veterinary Medicine Association*, 1995, 206, 642-647.
32. Sunderman E.A., Cole B.J., Karas V., Deella Valle C., Treault M.W., Mohammed H.O., Fortier L.A.: The anti-inflammatory and Matrix Restorative Mechanism of Platelet-Rich Plasma in Osteoarthritis. *The American Journal of Sports Medicine*, 2013, 41, 5.
33. Textor J.A., Willits N.H., Tablin F.: Synovial fluid growth factor and cytokine concentrations after intra-articular injection of platelet-rich product in horses. *Veterinary Journal*, 2013, 198, 217-223.
34. Todhunter R.J., Bertram J.E., Smith S., Farese J.P., Williams A.J., Manocchia A., Erb H.N., Dykes N.L., Burton-Wurster N.I., Lust G.: Effects of dorsal hip loading, sedation, and general anesthesia, on the dorsolateral subluxation score in dogs. *Veterinary Surgery*, 2003, 32, 196-205.
35. Vezzoni A., Boiocchi S., Vezzoni L., Bronzo V.: Double pelvic osteotomy for the treatment of hip dysplasia in young dogs. *Veterinary and Comparative Orthopaedics and Traumatology*, 2010, 23, 444-452.
36. Vezzoni A., Daravelli G., Corbari A., De Lorenzi M., Cirila A., Tranquillo V.: Early diagnosis of canine hip dysplasia. *European Journal of Companion Animal Practice*, 2005, 15, 173-184.
37. Vezzoni A., Dravelli G., Vezzoni L., De Lorenzi M., Corbari A., Cirila A., Nassuato C., Tranquillo V.: Comparison of conservative management and juvenile pubic symphysiodesis in the early treatment of canine hip dysplasia. *Veterinary and Comparative Orthopaedics and Traumatology*, 2008, 3, 267-279.
38. Volta A., Gnudi G., Morgan J.P., Bonazzi M., Manfredi S., Bottarelli E., Zanichelli S., Bertoni G.: Radiographic features of pelvis and hip joint development of English Bulldogs. *Veterinary and Comparative Orthopaedics and Traumatology*. 2010, 23, 19-27.
39. Volta A., Palumbo Piccionello A., Salvaggio A., Dini F., Bonazzi M., Manfredi S., Tambella A.M., Gnudi G.: Effect of pelvic inclination and torsional deformity on canine acetabular morphology with computed tomography. A phantom study. *Veterinary and Comparative Orthopaedics and Traumatology*, 2013, 26, 440-444.
40. Wilkinson J.A.: Prime factors in the etiology of congenital dislocation of the hip. *Journal of Bone & Joint Surgery*, 1963, 45, 268.